

ECG de niña de 6 años – 2021

Dr. Pedro Chiesa

Me interesan las opiniones de los colegas del foro acerca de este ECG

6 años Sexo femenino

Consulta en valoración preoperatoria de vegetaciones adenoideas

Sin otros antecedentes

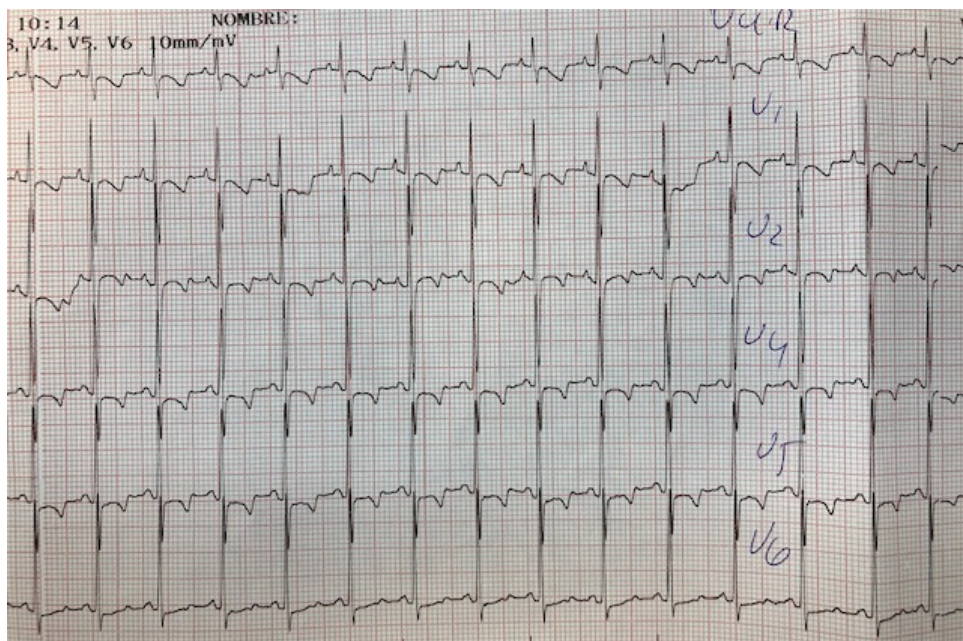
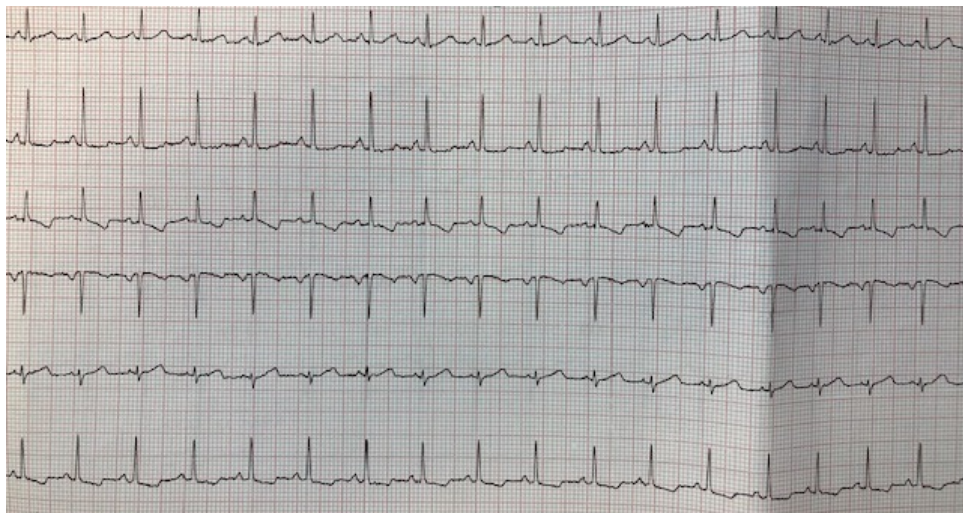
Asintomática

Examen normal

Ecocardiograma normal Doppler tisular normal

Adjunto el ECG

Pedro Chiesa



OPINIONES DE COLEGAS

Hola buenas noche! Por ser asintomática, una niña y ese ECG, pienso que lo más probable es que se trate de una miocardiopatía congénita. Sugiero investigar antecedentes familiares y personales. Investigar arritmia y un seguimiento cercano.

Buenas noche.

Gerardo Nau

Hola Pedro el ECG es patológico obviamente.

Si no refirieras que el ECO es normal diría que es una Miocardiopatía hipertrófica sin dudarlo aún en una etapa inicial.

Primero descartaría esta opción ya que el ECG es muy sugestivo de ésta.

Si los estudios son negativos para esta descartaría anomalía coronaria aunque realmente no me parece el diagnóstico.

Espero nos comenten los resultados de otros estudios y antecedentes familiares.

Un saludo

Martín Ibarrola

Buen día Martín pensé lo mismo que tú

No refieren ningún antecedente ni familiar ni personal

Sigue en control y obvio de tener novedades se las comentaré

Gracias

Buen día Gerardo

Si, ese también fue mi planteo

No refieren antecedentes de ningún tipo

Seguiremos en control

Gracias

Pedro Chiesa

Buenos días. El ritmo es sinusal, onda P eje en el plano frontal 50° rotación anti horaria, complejo QRS en el plano frontal eje en 60° con rotación horaria; onda P en 0° tb rota en forma horaria. Las ondas T negativas hasta V6 pueden ser por la posición del electrodo, con un mapeo precordial se puede descartar. Este puede ser un patrón normal del ECG, DI debería ser similar a V6 en el ECG, no en amplitud pero si en polaridad.

Isabel Konopka

Esa posibilidad la descartamos realizando un segundo ECG con control de la posición de los electros y fue idéntico

Gracias

Pedro Chiesa

Querida Isabel pensé en la posición de los electrodos pero la onda T negativa en cara inferior no es normal en niños. Por eso corrobora que el ECG no es normal y no una variante posicional de la colocación de electrodos. Aún incorrectamente colocados podría invertir la onda T pero no causar el Infradesnivel del ST observado.

Un saludo

Martín Ibarrola

Si bien a mi me parece que esta perfecto que descarten todas las patologías posibles para justificar el patrón electrocardiográfico; hay cosas que no me cierran para buscar patologías.

Patrón de ondas T negativas en cara inferior:

Con eje que se sitúa en DII: HVI se acompaña de rotación antihoraria en el plano frontal.

Con eje que se orienta hacia DIII; HVD no deberían existir ondas T negativas en V5 y V6.

Patrón RS en todas las precordiales con ondas T negativas agrandamiento biventricular: por qué no se refleja en las derivaciones frontales con ondas T negativas en DI y aVL? Lo que se dirige hacia la izquierda en un plano forzosamente se debe dirigir hacia el mismo sitio en el otro.

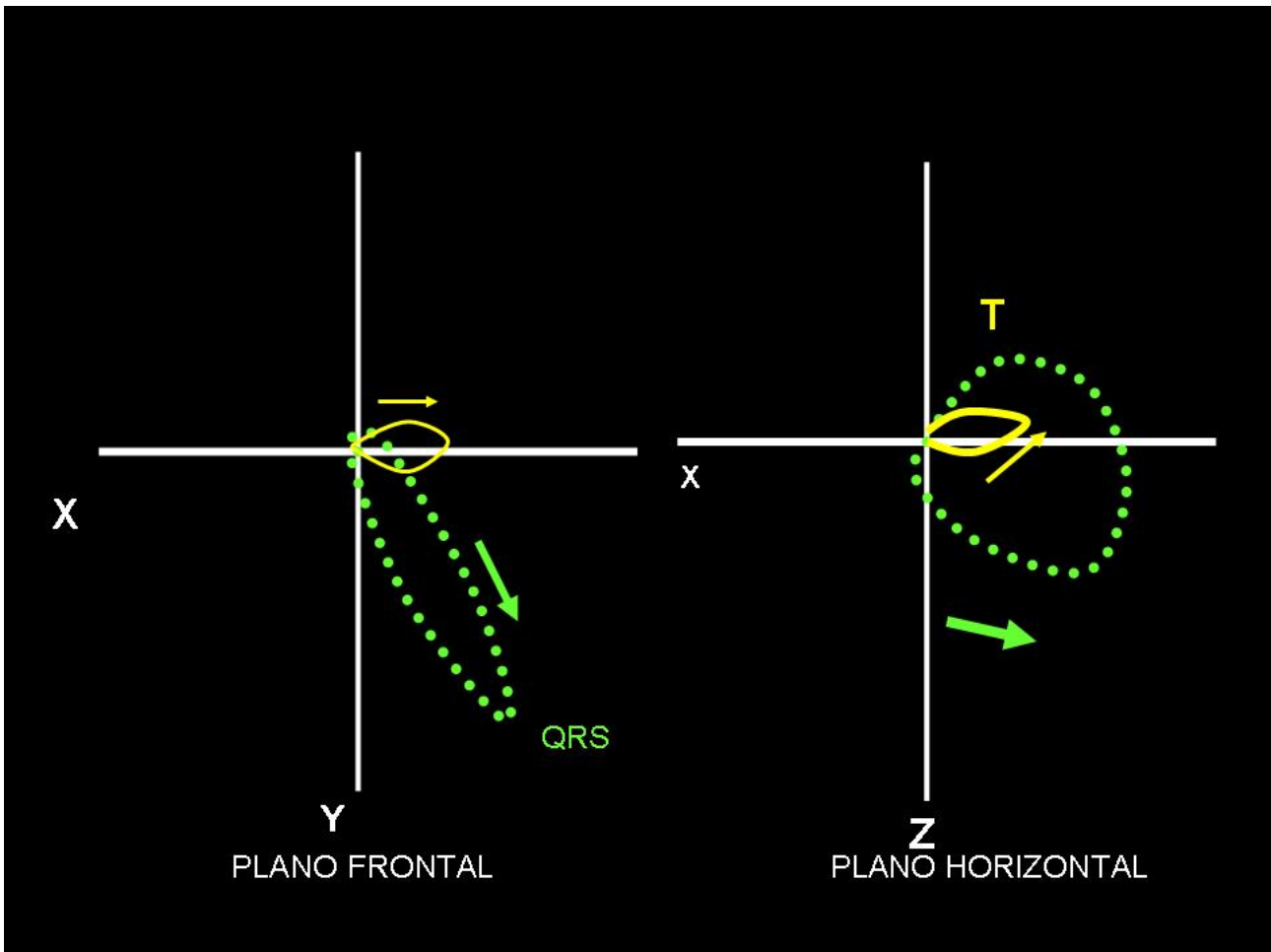
Si yo mido el comienzo de la onda P con respecto al ST el infradesnivel es mínimo más si evitamos las alteraciones de la línea de base.

Schamroth hace muchos años describió un patrón variante normal del síndrome de las 2 ½, ondas R verticales en el plano frontal, y ondas T negativas en cara inferior. No se si realmente el patrón era normal porque no existían los métodos para diagnosticar patología, pero en su seguimiento no les encontró nada.

Esta es mi humilde opinión, les adjunto un dibujo muy grosero de los que yo observo en el ECG.

Cordialmente

Isabel Konopka



Excelente explicación Isabel

Gracias

Pedro Chiesa

Hola a todos. Sin duda es un ECG patológico. No me quedaría tranquilo pensando que es una anomalía en la posición de los electrodos. Hoy creo que la resonancia cardíaca es más sensible y específica que el eco. Le realizaría un test ejercicio para ver el comportamiento de la repolarización

y/o aparición de arritmia ventricular. Si todo es negativo. Ver la evolución. En algún momento se podrá demostrar algo. Hoy es subclínico.

Saludos.

Oscar Pellizzón

Muchas gracias Oscar

Si yo estoy en el mismo camino continuar su valoración

Pedro Chiesa

Estimado profesor Edgardo Schapachnik con respecto al electrocardiograma de la niña de 6 años que presentó el Dr Pedro Chiesa. Me parece que este electro no es normal. Las ondas T invertidas se expresan en todas las precordiales, es decir en la parte inferior de la pared anterior e inferior del ventrículo izquierdo, respetando a DI y AVL expresan los potenciales superiores

La inversión de la onda T se debe a depolarización alterada, que se puede deber a un acortamiento del Q/T endocárdico, o un alargamiento del Q/T epicárdico-

Según mi experiencia, (no con tan jóvenes) estas alteraciones en la repolarización, predicen una futura cardiomiopatía hipertrofica con ondas T gigantes.

En una persona de mas avanzada edad, no le aconsejaría actividad física, porque para que aparezca , este tipo de alteración en la repolarización debe haber una alteración iónica, como potasio o magnesio.

Para que haya un acortamiento en el potencial de acción endocárdico, en personas adultas, debe haber un tipo de presión intracavitaria como se ejerce el la presión diastólica final, que afecta la repolarización en la pared inferior del ventrículo izquierdo.

Un MRI descartará miocarditis crónica

Este caso es muy .pero muy raro en infantes.

Un fraternal abrazo

Samuel Sclarovsky