

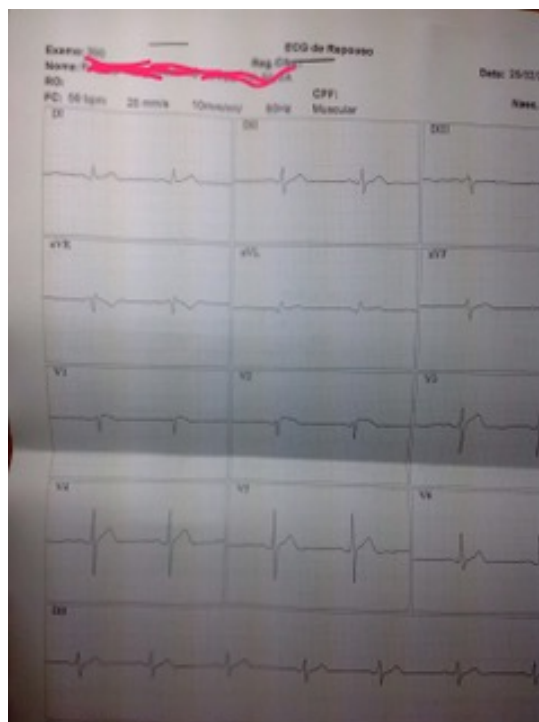
Homem de 39 anos de idade, planejando se submeter a uma artroscopia mostrando um padrão de Brugada tipo I – 2019

Dr. Adail Paixao Almeida

Masculino, 39 anos, sem sintomas, história familiar não verificada, preoperatorio artroscopia joelho esquerdo. Padrão de BRUGADA tipo 1 espontâneo?

Aguardo opiniões dos maestros.

Adail Paixao Almeida



OPINIONES DE COLEGAS

Adail,

Vi o ECG e estou de acordo que é um padrão de Brugada tipo I. Que conduta foi tomada? Abraço,
Mario Sergio de Carvalho Bacellar

Estimado Adail,

Gracias por compartir el caso.

Yo lo dejaría operar sin demoras.

Independiente de la artroscopía, le realizaría un EEF con estimulación ventricular programada para ver si induce FV. Si se induce FV, le pondría un CDI. Si no induce, explicaría que el riesgo es bajo y no haría nada.

Saludos

Daniel Banina Agierre

Estimados Mario Sergio e Daniel Banina

O colega ortopedista informou-me hoje que o paciente havia tido um mal estar no trabalho mas não tinha mais detalhes a respeito. Assim que tiver mais informações, comunico.

Gracias pelos excelentes aportes

Abrazos

Adail Paixao Almeida

Creo que el EEF no se debe dejar de lado. Sobre todo V1 es una imagen muy típica.

Emilio Marigliano

