

Paciente de 53 años, asintomática cuyo ECG presenta trastornos de conducción – 2018

Dr. Alfredo Cagnolatti

Paciente de 53 años que ingresa por guardia

Antecedentes de DBT TIPO II E HIPOTIROIDEA...se recupera sola .

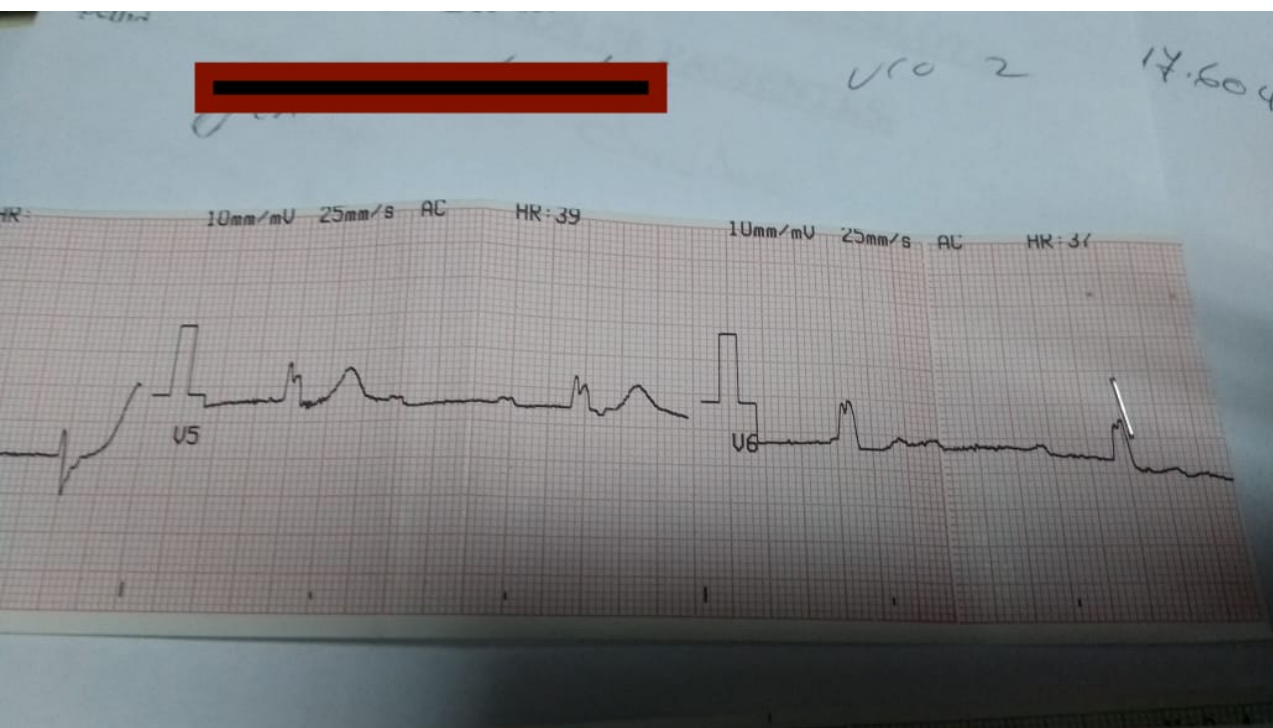
Se realiza nuevo ECG (el segundo sería)

Asintomática.

Se solicita análisis completos, ecocardiodopler.

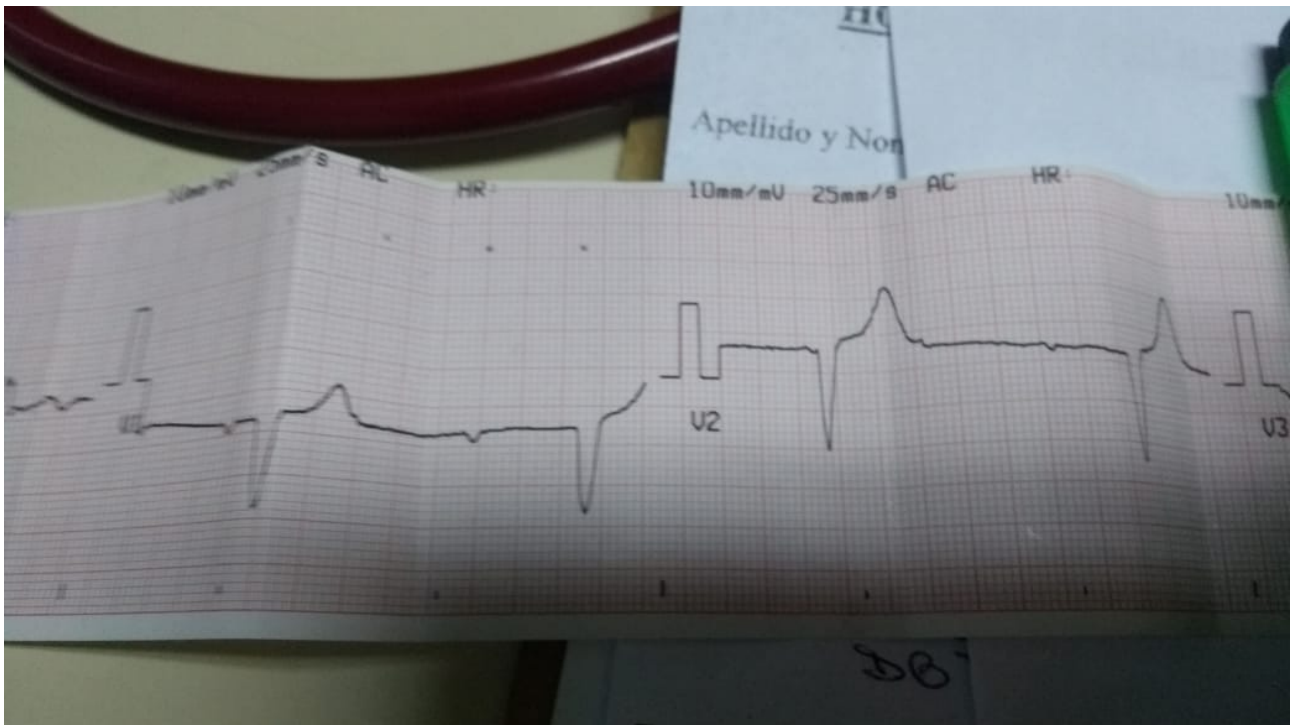
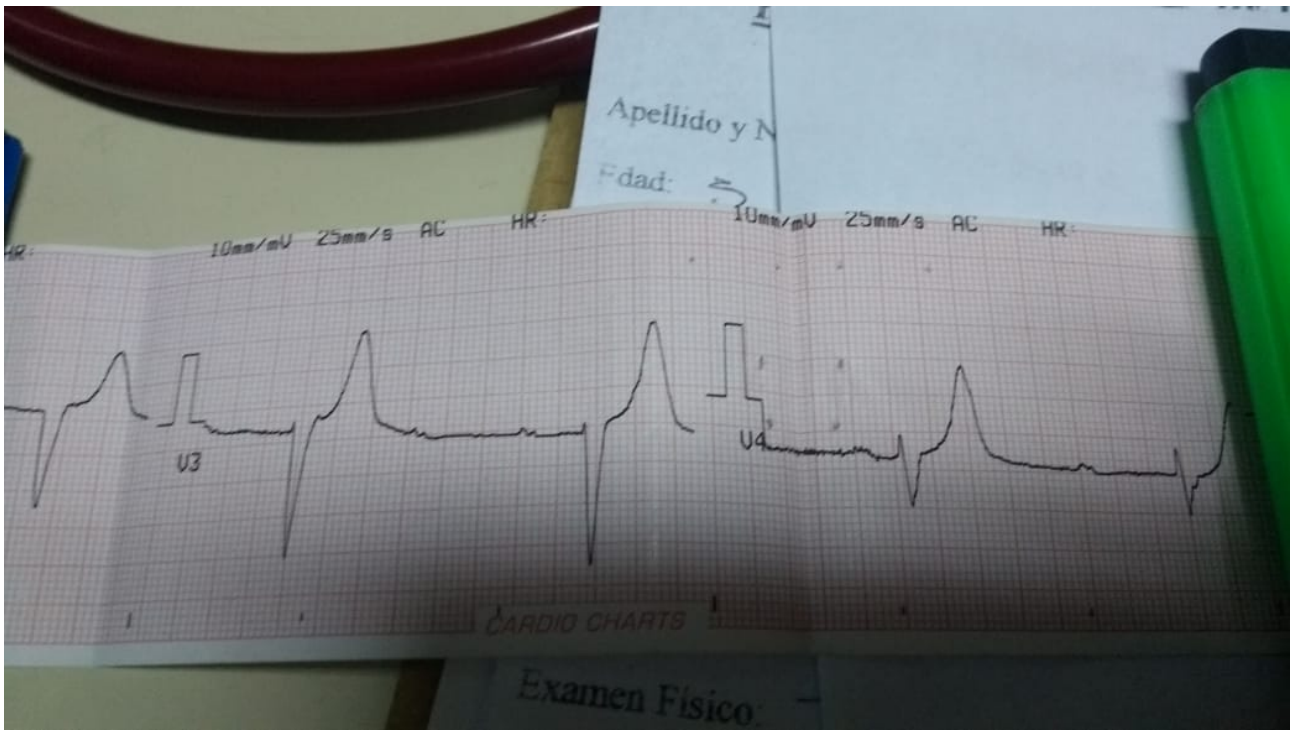
Ni bien vaya teniendo resultados envío.

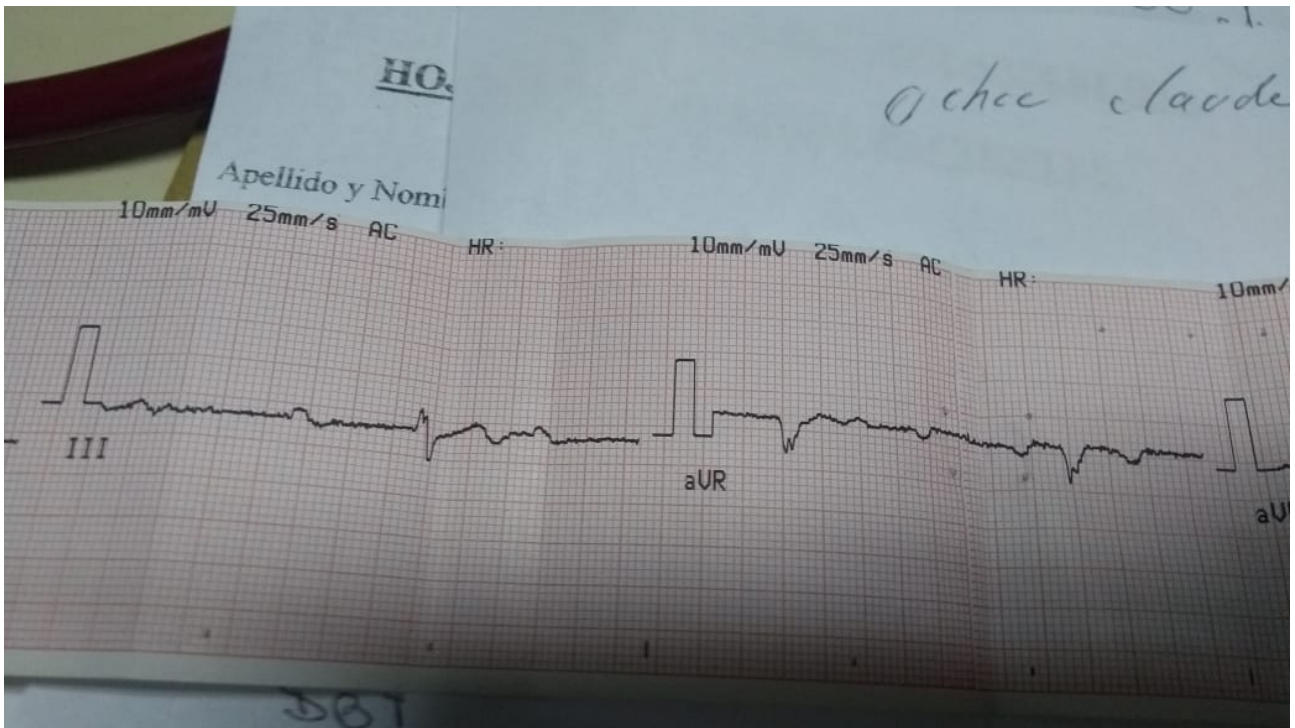
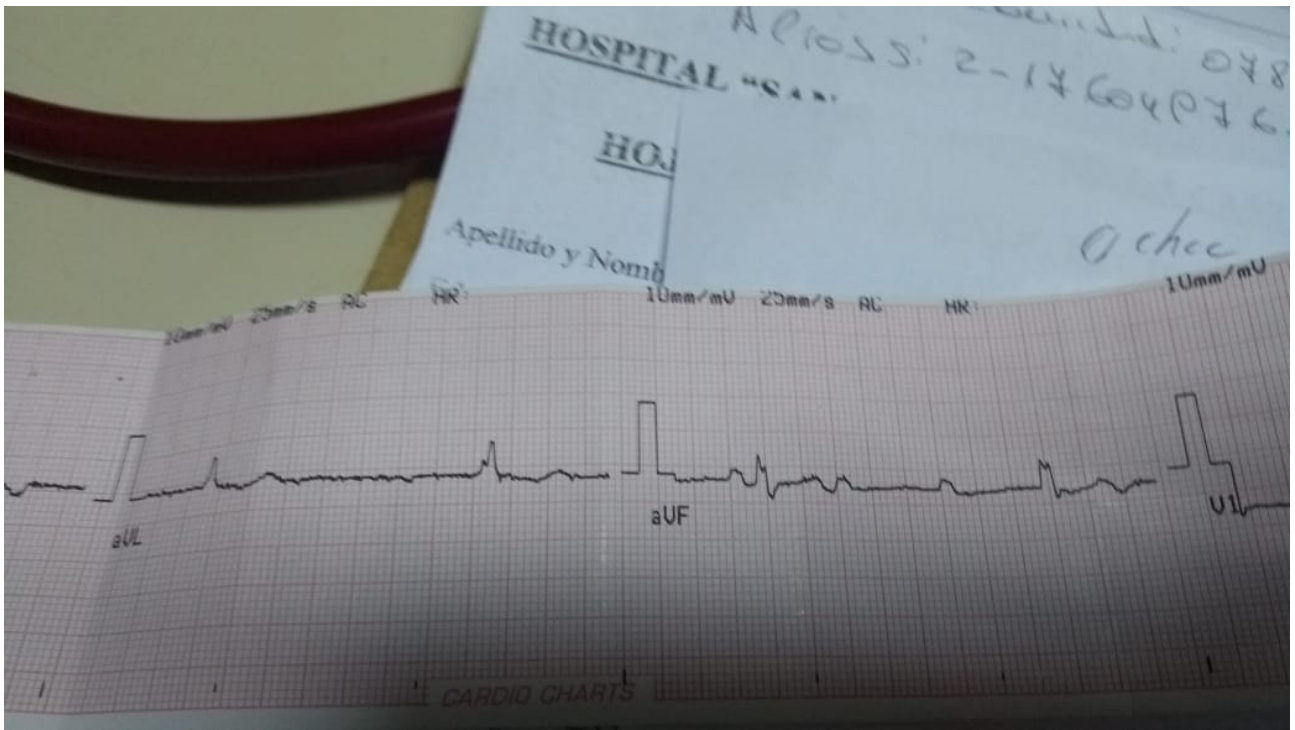
¿CUÁL SERÍA LA MANERA DE SEGUIR?

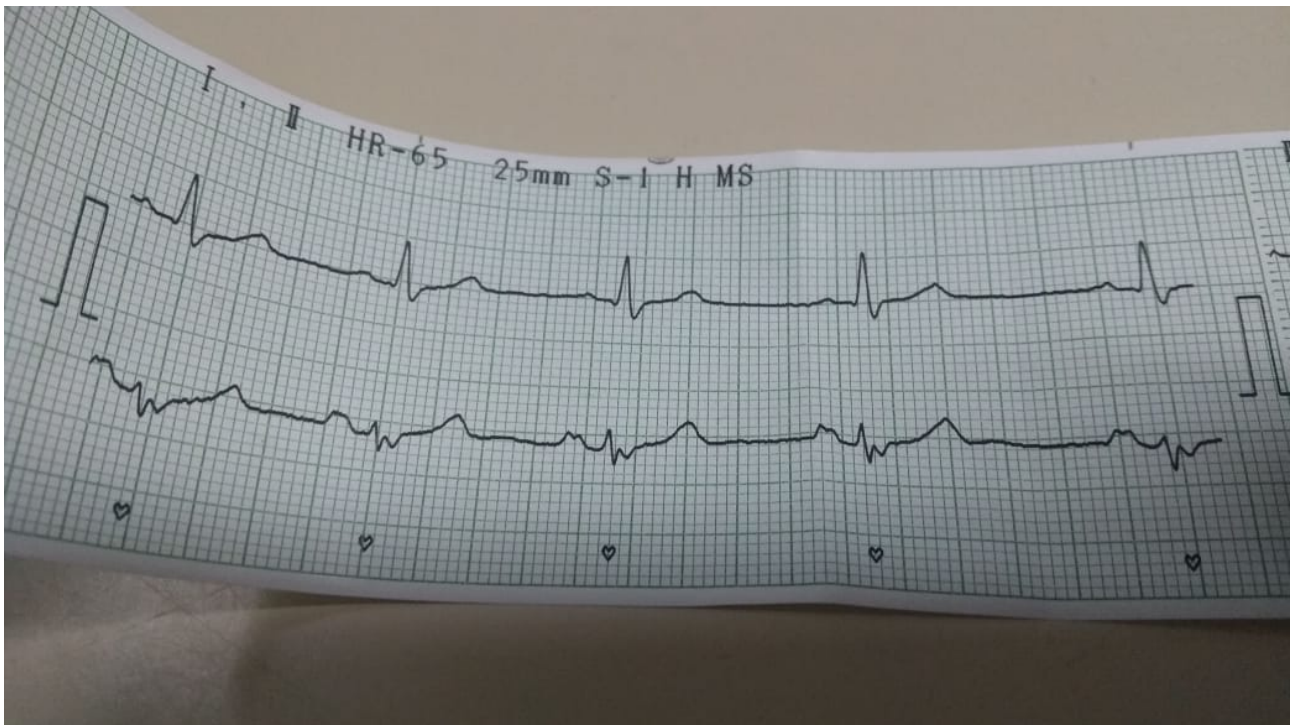
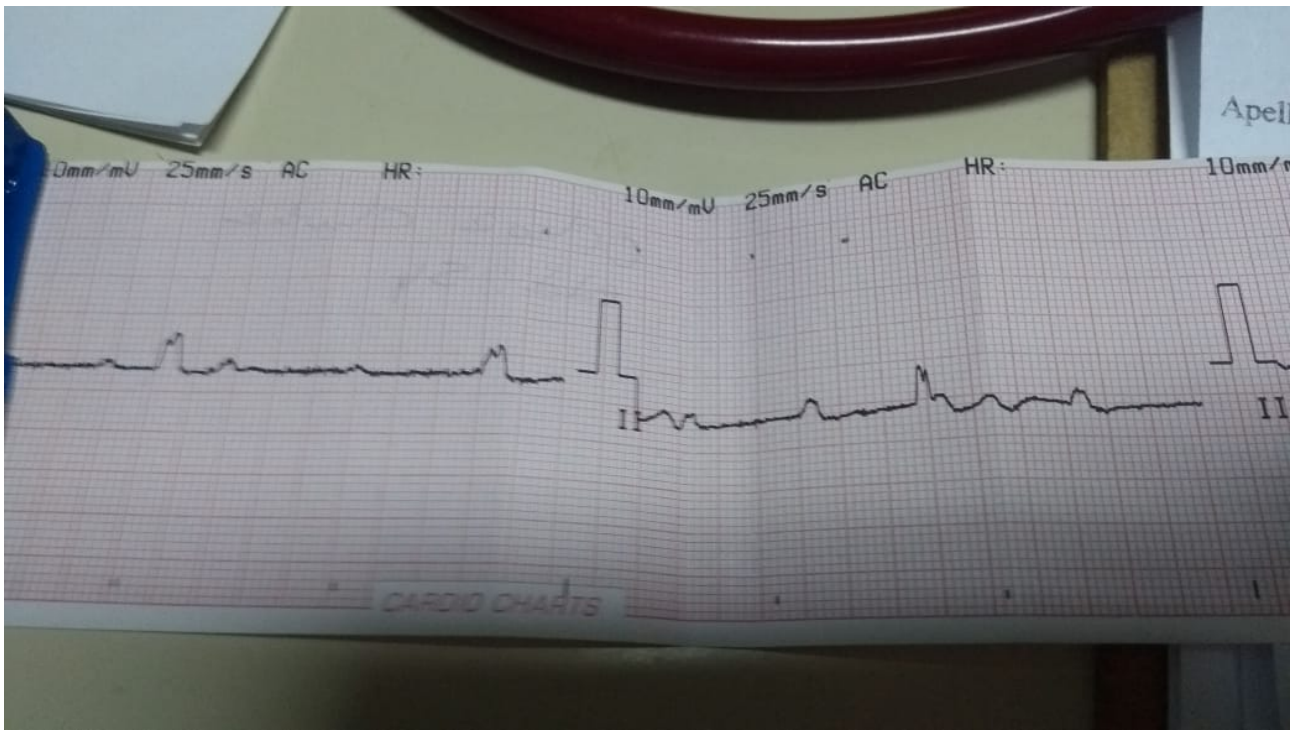


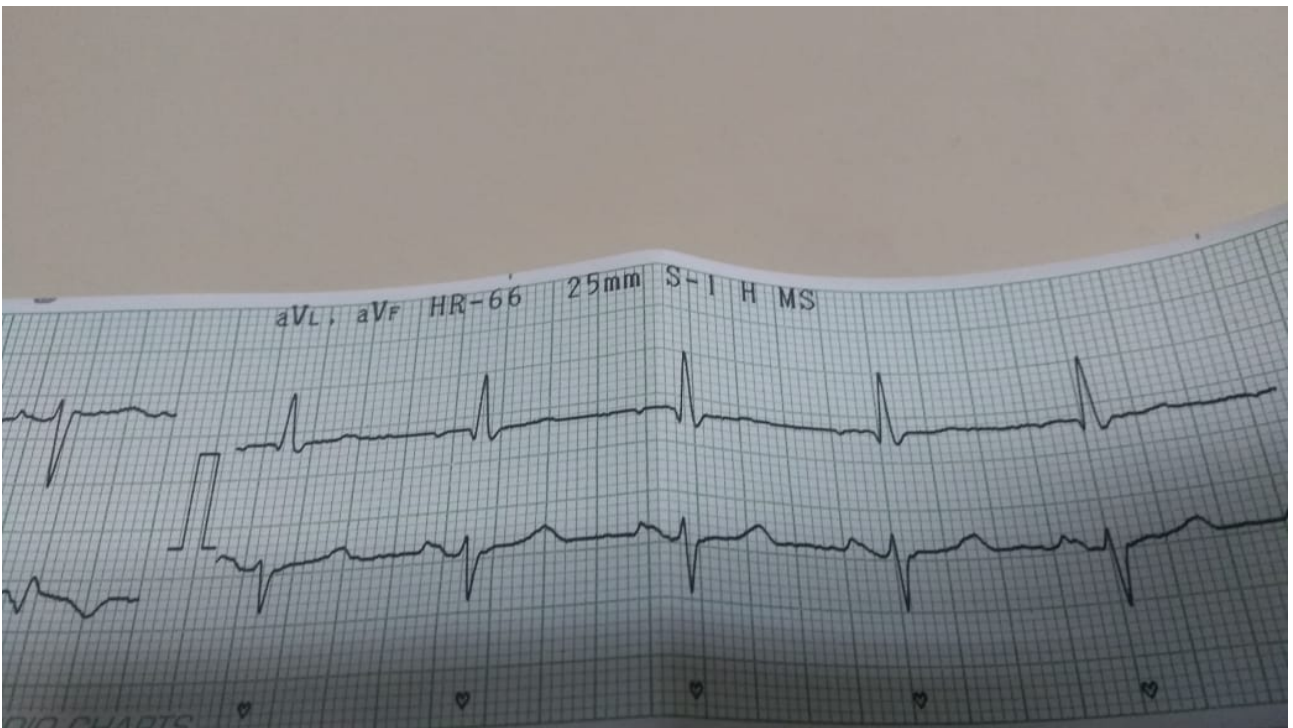
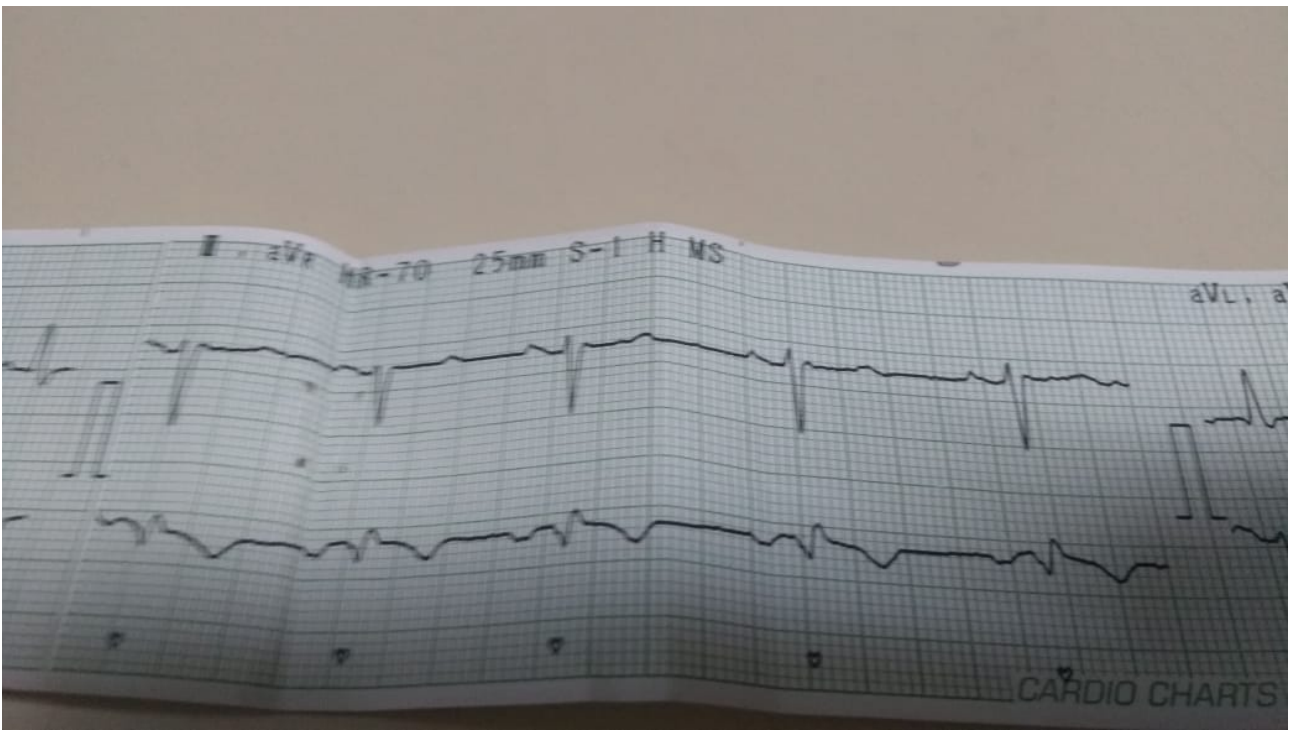
Ni bien
vaya
teniendo
resultados
envío.

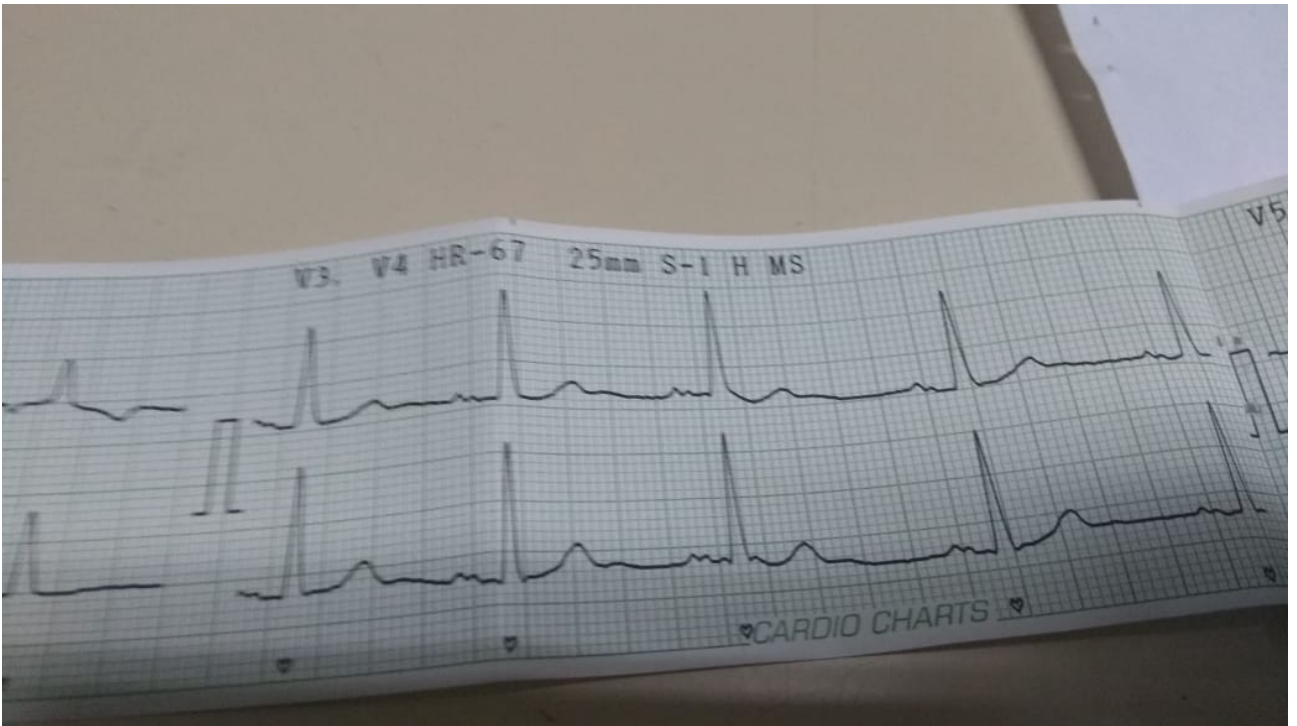
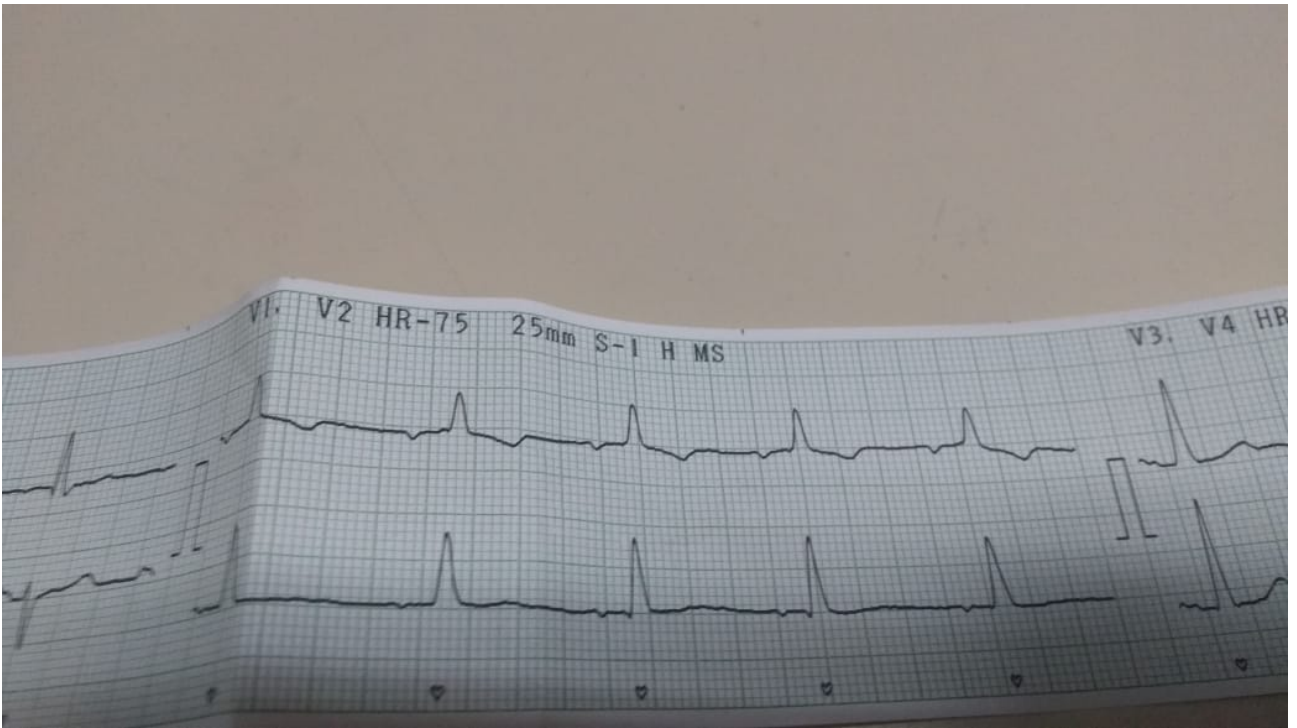
¿CUÁL
SERÍA LA
MANERA
DE
SEGUIR?

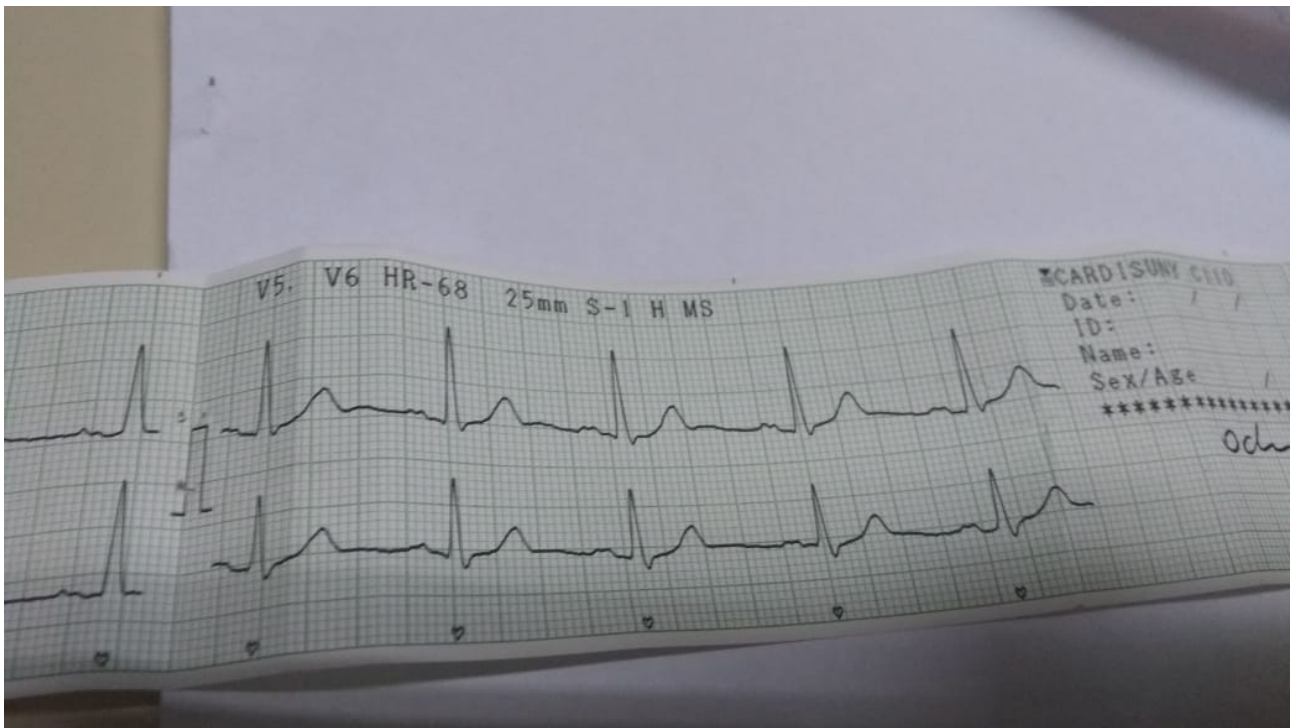












OPINIONES DE COLEGAS

Querido Alfredo, tanto tiempo. Contamos si sabés, cómo se presentó el cuadro, que duración, antecedentes isquémicos, tiene bloqueos agudos, ondas t en pico, simétricas....

Esperamos más datos

Un abrazo cordial

Pablo Edelstein

Les comento de este caso: paciente de 53 años que ingresa por guardia por mareos..

Resultados analítica completa normal incluyendo tiroides

Ecodopler. Nada a destacar salvo ligera agrandamiento de cavidades derechas con función sistólica conservada. No Hipertensión pulmonar.

La paciente está asintomática. En ritmo sinusal con trastorno de conducción de rama derecha.

POR ANAMNESIS SE CONSIGUEN DATOS DE CHEQUEO CARDIOLOGICO DE HACE DOS AÑOS

TIENE UN ECG EN RITMO SINUSAL DISOCIADA. ASINTOMATICA.. CON UNA FC Y QRS FINO DE 40 LATIDOS.

Es obvio no hay que pensar en qué conducta se debe seguir.. pero me pareció importante resaltar la importancia de la anamnesis y recabar sobre estudios previos.

NO TODO ES DEBATE CIENTÍFICO.

Alfredo Cagnolatti

Hola

Primer ecg: BAVC

Segundo ECG: me impresiona un bloqueo trifascicular: BRD, BFAI y BFMS.

Riesgo nuevamente de BAVC

¿Tiene serología para Chagas?

Saludos cordiales

Juan José Sirena

Hola Dr Sirena. Sí tiene serología y es negativa...igual aún no hay de nuestro laborarorio .

Alfredo Cagnolatti