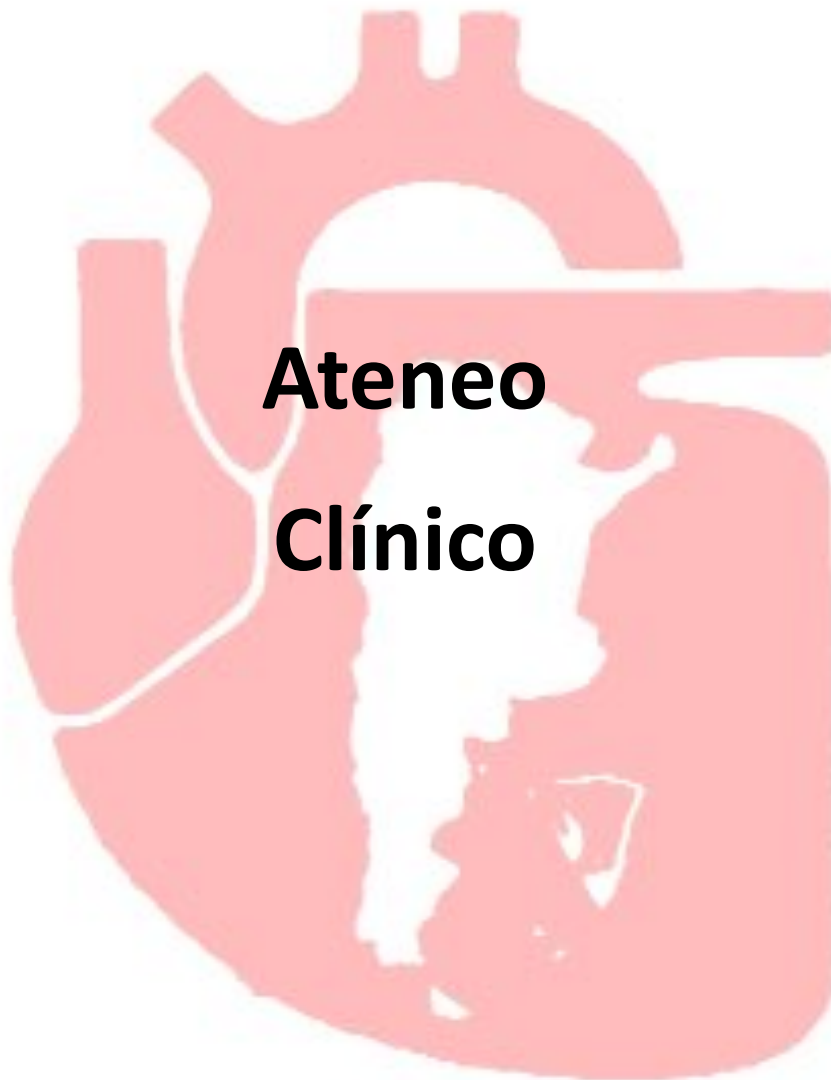

Hospital General de Agudos Dr. Cosme Argerich

Residencia de Cardiología

Agustín Morales Pieruzzini

03/11/2021

PACIENTE: M.F.
SEXO: FEMENINO
EDAD: 38 AÑOS

FECHA DE INGRESO: 16/07/2021
FECHA DE EGRESO: 22/07/2021
DÍAS DE INTERNACIÓN: 6

Motivo de consulta: control prenatal.

Enfermedad actual: paciente cursando embarazo de 25.6 semanas acude a consultorios externos de Obstetricia para control prenatal.

Allí se constata registro hipertensivo (TA 190/130), sin síntomas acompañantes. Se realiza laboratorio que evidencia **anemia, leucocitosis y reagudización de falla renal**, por lo que se decide su internación en Centro Obstétrico para monitoreo y tratamiento.

Antecedentes personales

Factores de riesgo cardiovascular:

- Hipertensión arterial.

Antecedentes personales:

- Embarazo de 25,6 semanas con adecuado control prenatal.
- Insuficiencia renal crónica secundario a glomerulopatía hereditaria, sin requerimientos de diálisis.

Medicación habitual:

- Alfa metil-dopa 500 mg c/8 hs.

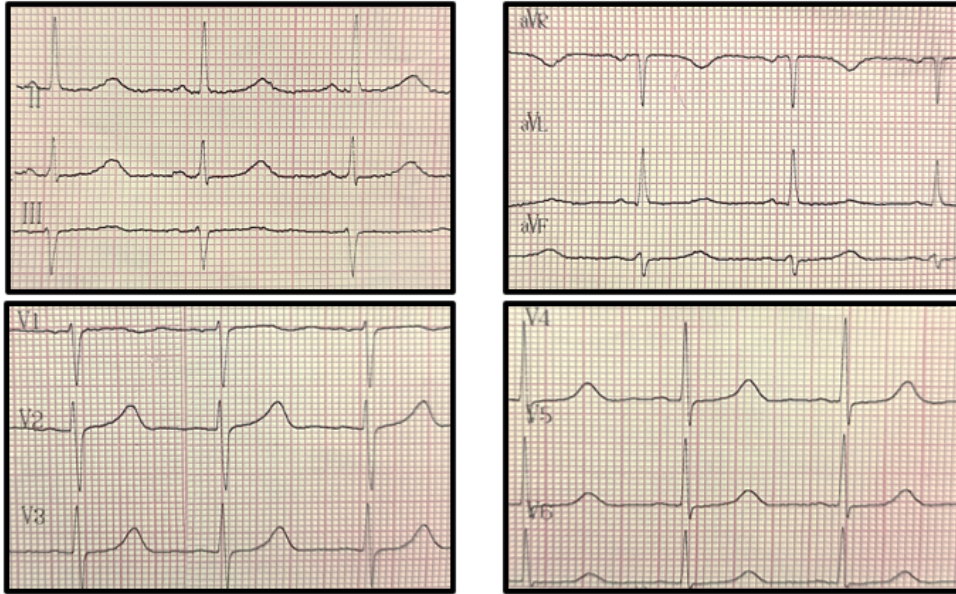
Examen físico de ingreso a Clínica Médica

TA	FC	FR	T°	SpO ₂	Peso	Talla	IMC
200/120 mmHg	78 lpm	18 cpm	36,6°C	96%	81 Kg	1.60 m	31.6 kg/m ²

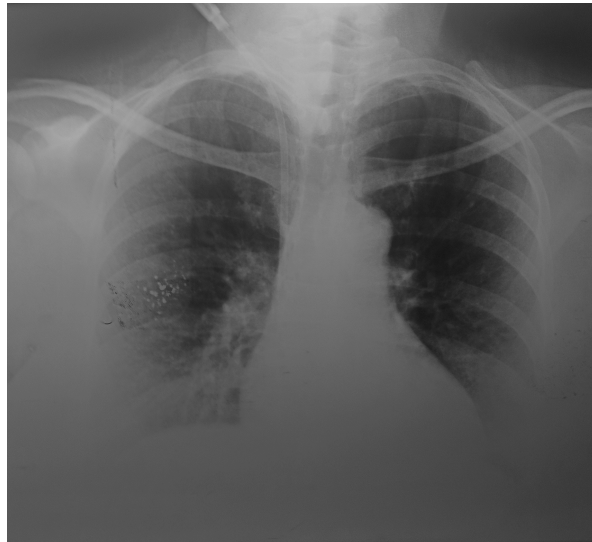
- ⊙ **Cardiovascular:** adecuada perfusión periférica, pulsos presentes y simétricos. Sin ingurgitación ni reflujo hepatoyugular. Choque de punta palpable en 5° EIC LMC. R1 y R2 presentes en 4 focos, no se auscultan soplos.
- ⊙ **Respiratorio:** buena mecánica ventilatoria. Buena entrada de aire bilateral. Murmullo vesicular conservado.
- ⊙ **Abdominal:** abdomen blando, globoso, depresible e indoloro a la palpación. Ruidos hidroaéreos presentes y conservados.

- ⊙ **Ginecológico:** altura uterina 23 cm. Latidos fetales presentes. Membranas íntegras.
- ⊙ **Neurológico:** lúcida, sin signos de foco neurológico ni irritación meníngea.
- ⊙ **Piel y partes blandas:** sin edemas periféricos.

Electrocardiograma de ingreso 16/07/2021



Radiografía de tórax de ingreso a guardia 16/07/2021



EVOLUCIÓN EN CENTRO OBSTÉTRICO 16/07 AL 17/07:

Por presentar deterioro agudo de la función renal, el Servicio de Nefrología indica hemodiálisis, la cual realiza con buena tolerancia.

Se inicia sulfato de magnesio en infusión continua para neuroprotección materna.

Por mal control de tensión arterial se realiza interconsulta con Servicio de Cardiología quienes sugieren iniciar tratamiento con bolos de labetalol, y por mala respuesta el día 17/07 se decide su pase a Unidad Coronaria para monitoreo.

EVOLUCIÓN EN UNIDAD CORONARIA 17/07 AL 22/07:

Evoluciona con requerimientos de alfa-metildopa, nifedipina y labetalol en infusión continua a dosis máxima con buen control de tensión arterial.

El día 19/07 se realiza ecocardiograma transtorácico.

Ecocardiograma transtorácico 19/07/2021

- **DDVI: 56 mm. DSVI: 31 mm. SIV: 9,5 mm. PP: 9,5 mm. AI: 34,5 mm. Ao: 26,5 mm.**
- Ventrículo izquierdo no dilatado con grosor parietal normal. Función sistólica normal, sin alteraciones segmentarias de la contracción.
- Aurícula izquierda no dilatada.
- Cavidades derechas normales.
- Insuficiencia mitral leve a moderada. **ORE 0,18 cm².**
- PSAP 30 mm Hg.
- No se observa derrame pericárdico.

El día 20/07 evoluciona con **plaquetopenia** con requerimientos transfusionales, **aumento de transaminasas y de LDH** por lo que, por interpretarse Síndrome HELLP, se decide finalización del embarazo mediante cesárea abdominal.

El día 21/07 por presentar dolor abdominal asociado a caída del hematocrito se realiza tomografía computada de abdomen y pelvis que evidencia hematoma periuterino de 9 x 5 cm, sin descompensación hemodinámica.

Se interconsulta con Servicio de Obstetricia quienes sugieren conducta quirúrgica expectante, y se transfunden 2 unidades de glóbulos rojos.

Desde el aspecto hemodinámico evoluciona con requerimientos de nitroglicerina en descenso hasta su suspensión, y se optimiza tratamiento con antihipertensivo vía oral con adecuado control.

Por buena evolución clínica, el día 22/07 se decide su pase a sala de Obstetricia.

EVOLUCIÓN EN SALA DE OBSTETRICIA 22/07:

Evoluciona hemodinámicamente estable y afebril, sin complicaciones.

Pese a continuar con criterios de internación, el día 22/07 la paciente decide alta voluntaria.

Laboratorios

DETERMINACIÓN	16/07/2021 (INGRESO)	20/07/2021 (HELLP)	22/07/2021 (EGRESO)
Hematocrito (%) /Hemoglobina (g/dL)	27 / 9,5	23 / 7,9	21 / 7,5
Leucocitos (cél./mm ³)	13100	9600	22300
Plaquetas (cél./mm ³)	134000	104000	116000
Glucosa (mg/dL)	87	87	123
Urea (mg/dL)	129	85	45
Creatinina (mg/dL) / Cl de creatinina (mL/min)	4,63 / 11	4,66 / 11	2,68 / 22
Ionograma (Na ⁺ /K ⁺ /Cl ⁻)	136/4,77/105	134/5,3/100	132/5,3/98
BT (mg/dL) / GOT (UI/L) / GPT (UI/L)	0,2 / 44 / 43	0,17 / 114 / 91	0,2 / 77 / 44
TP (%) / KPTT (seg.) / RIN	123 / 27 / 0,82	125 / 43 / 0,83	106 / 30 / 0,9
LDH (UI/L)	587	722	640
Col T / HDL / LDL / TG (mg/dL) / HbA1c (%)	169 / 54 / 83 / 163 / 6.10	-	-
Proteinuria	+++	-	-