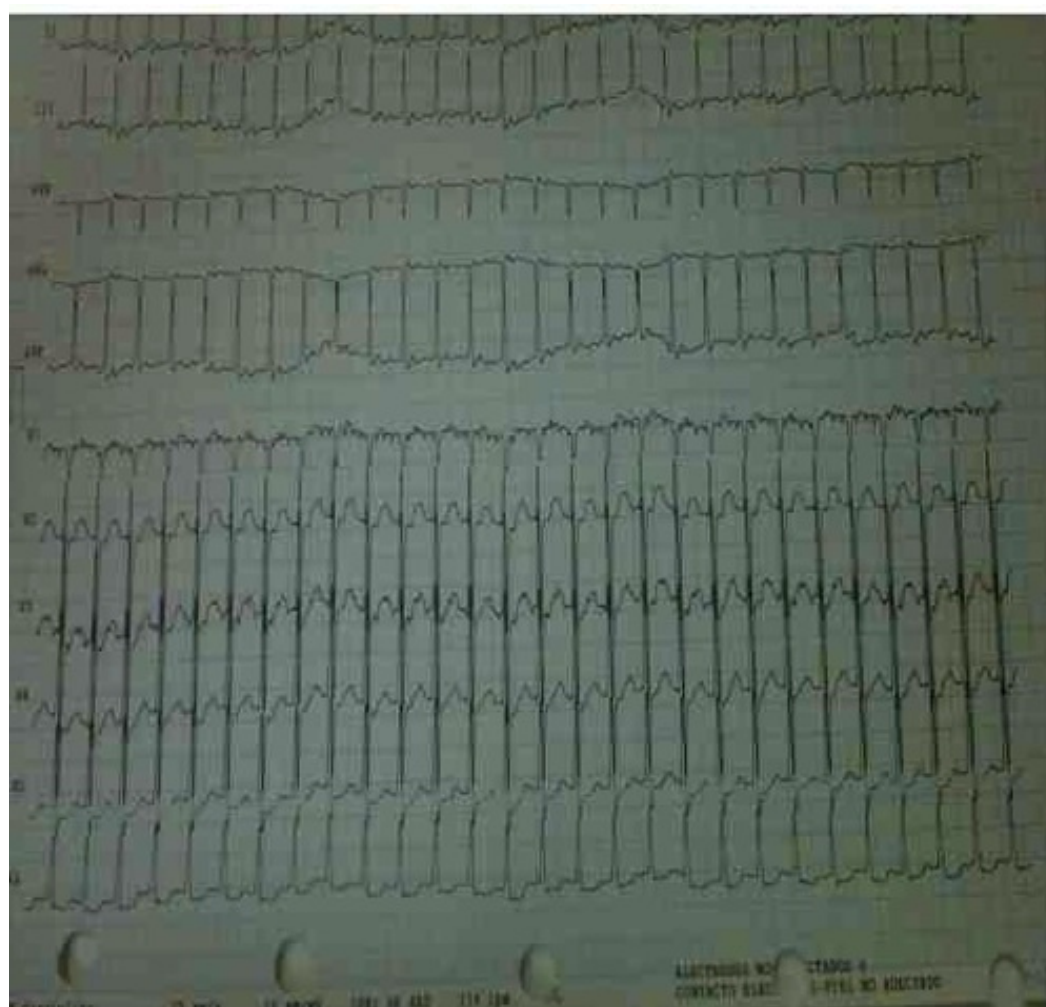


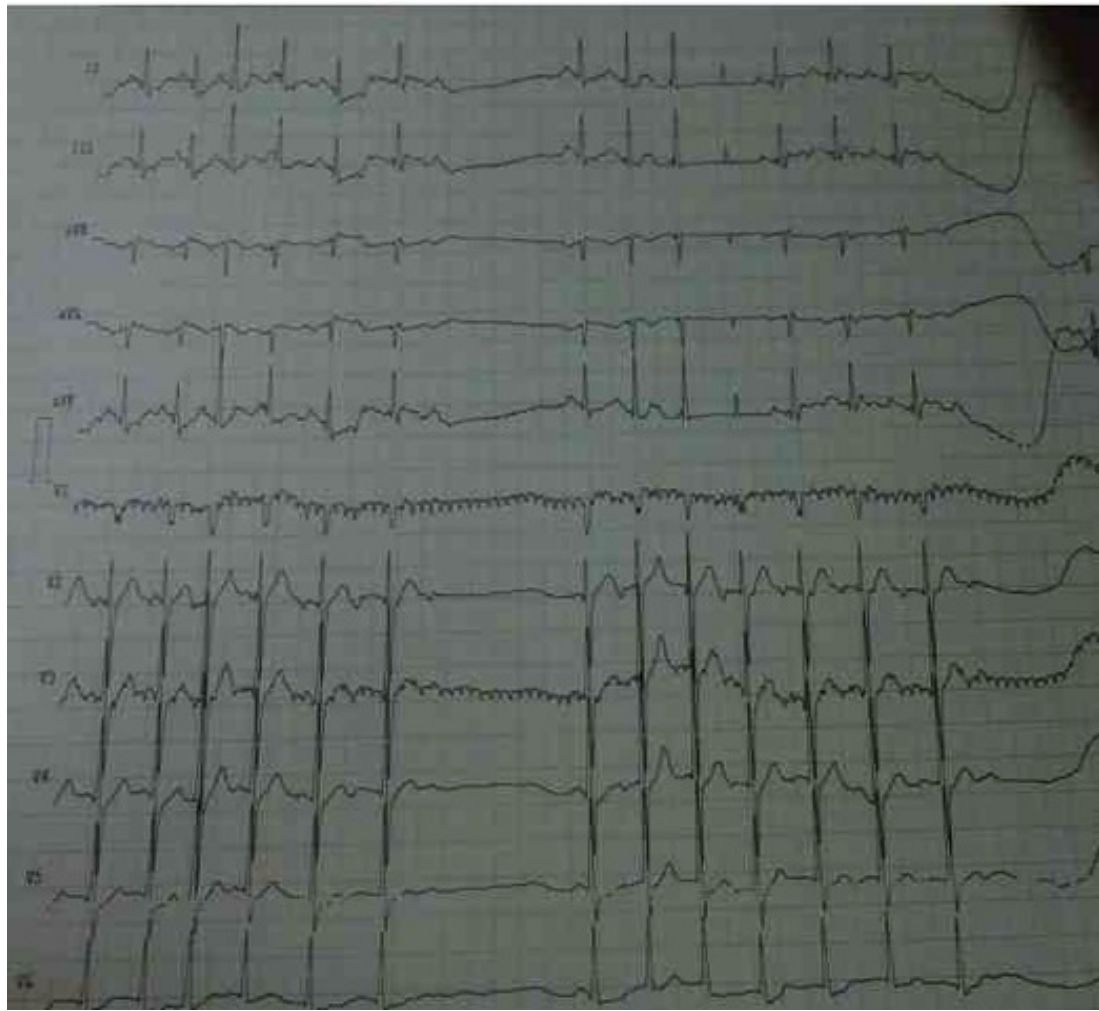
Paciente masculino de 42 años que presenta una taquicardia de QRS angosto – 2011

Dr. Juanico Cedano

Queridos amigos del foro comparto con ustedes estos trazados a fin de ver las diferentes hipótesis diagnósticas. Es un masculino 42 años sin mórbidos conocidos, referido por palpitaciones. Es militar.

Juanico Cedano





OPINIONES DE COLEGAS

Mi opinión del ECG (con dificultad para amplificar su visualización)

TPSV con onda P que sucede al QRS en unos 80 ms, positiva en DII, sugestivo de reentrada AV por vía accesoria oculta lateral derecha

Juan José Sirena

Gracias De Sirena, pero me gustaría que observara el segundo trazado (a pesar de su visualización) y cómo se produce la pausa

Juanico Cedano

Estimado:

Pregunto, ¿el registro del segundo trazado donde se observa la pausa es espontáneo?
¿con maniobra vagal? ¿post fármacos, adenosina? ¿verapamilo?

Un abrazo

Juan José Sirena

Es espontáneo.

Juanico Cedano

A mis queridos amigos del forum: el caso de Juanico, me parece que es un flutter 2/1

El segundo ECG, muestra la arritmia que desencadenó que es una tachycardia atrial repetida, ectópica

Para mi este es una taquicardia de rentrée en el nódulo auriculoventricular, con conducción retrógrada

Larga y conducción anterógrada

Un fraternal abrazo y espero no meter la pata.

Samuel Sclarovsky

