

ELECTROCARDIOGRAMA

224

HOSPITAL EMILIO CIVIT

Emp. N° 11

maestrado + + + +
Wasser + + + +

Kalu + + + +
memoria + +

CASO N° 6567

FECHA 16 Noviembre 1936

PACIENTE Isidoros Domínguez 28 años

ENVIADO POR Dr. Perinetti

madre fallecida por miopía
Oído modular duro

Standardización

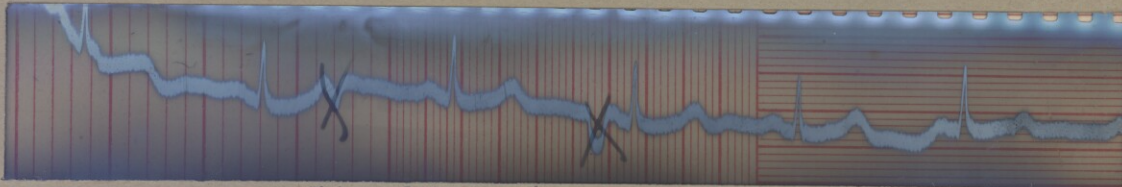


1/10 de segundo

1/5 y 1/25 de segundo

milímetros

Medidas




Primera derivación - (entre brazo derecho é izquierdo)

PR = 0.16

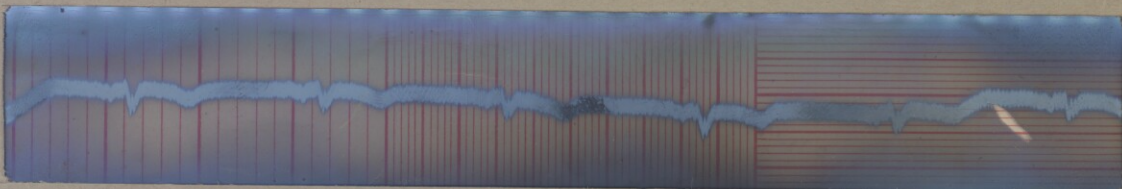
QRS = 0.08

QT = 0.44

MA = 1.1 a 1.04



Segunda derivación - (entre brazo derecho y pierna izquierda)



Tercera derivación - (entre brazo izquierdo y pierna derecha)

Conclusiones

- a) Bradicardia sinusal con arritmia respiratoria; frc = 59 x
- b) Conducción A-V: bien
- c) Hay ligeros trastornos en la conducción ventra - reentrante
- d) Ligera desviación del eje eléctrico hacia la izquierda.

FRECUENCIA

EDAD 28 años

DIAGNOSTICO

[Handwritten signature]