# Mujer de 72 años asintomática cuyo ECG presenta un Ritmo Idioventricular Acelerado (RIVA) – 2018

Dr. Fernando Malpica Cervantes

Estimados foristas de Cardiolatina,

Quisiera conocer su opinión de este caso, básicamente es para analizar los ECG y algunas tiras de Holter. Parecen muchas imágenes pero se miran rápido.

Se trata de una paciente mujer de 72 años, con antecedentes únicos de HTA y dislipemia leve (medicación habitual: enalapril 5x2, atorvastatina 20x1). Concurre al médico de cabecera en un control de rutina, a su médico de cabecera le llama la atención el ECG1, interroga por síntomas y le refieren que se mantiene asintomática, entonces decide derivar a cardiología. El ECG2, es el que presenta en el momento de la consulta y se solicita: Holter, ECO, Spect.

- del Holter les mando los.... mejores momentos

- del ECO: Ao 31 AI 35/17 VI 40/22 FAC 46% FE:78%  PP 9  SIV 9  Ap Ao: 17

  FSVI normal AI normal  cav der normal  VCI normal IT leve

  grad Ao normal

- del Spect: lamentablemente solo conozco el resultado...que es normal, pero no dispongo de los detalles, se perdio el protocolo.

- no dispongo de analítica.

A ver que les parece, recuerden que siempre estuvo asintomática.

Saludos cordiales,

Fernando Malpica Cervantes

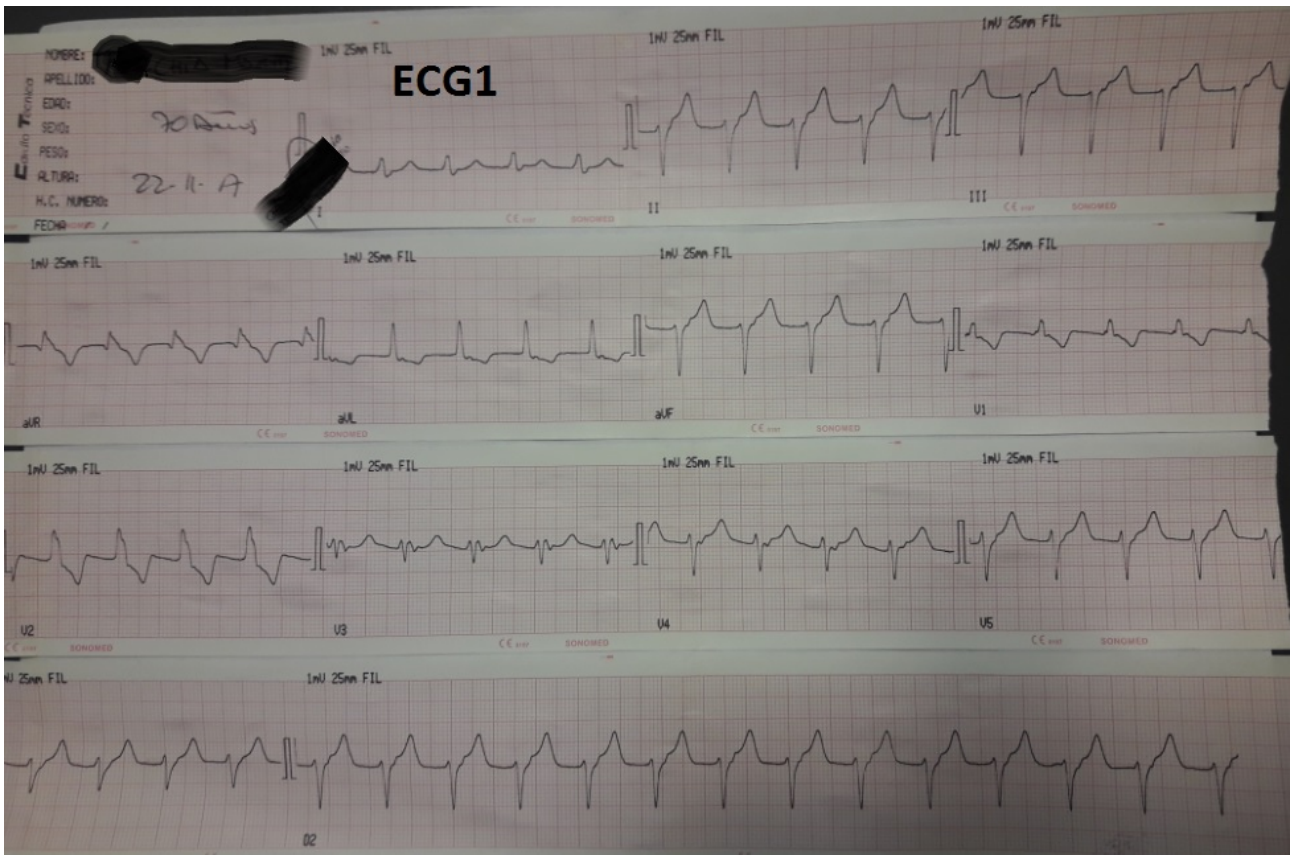
ECG1
NOMBRE:
APELLIDO:
EDAD:
SEXO:
PESO:
ALTURA:
H.C. NUMERO:
FECHA
22-11-A
1mV 25mm FIL
I
II
III
aVR
aVL
aVF
V1
V2
V3
V4
V5
V2
SONOMED

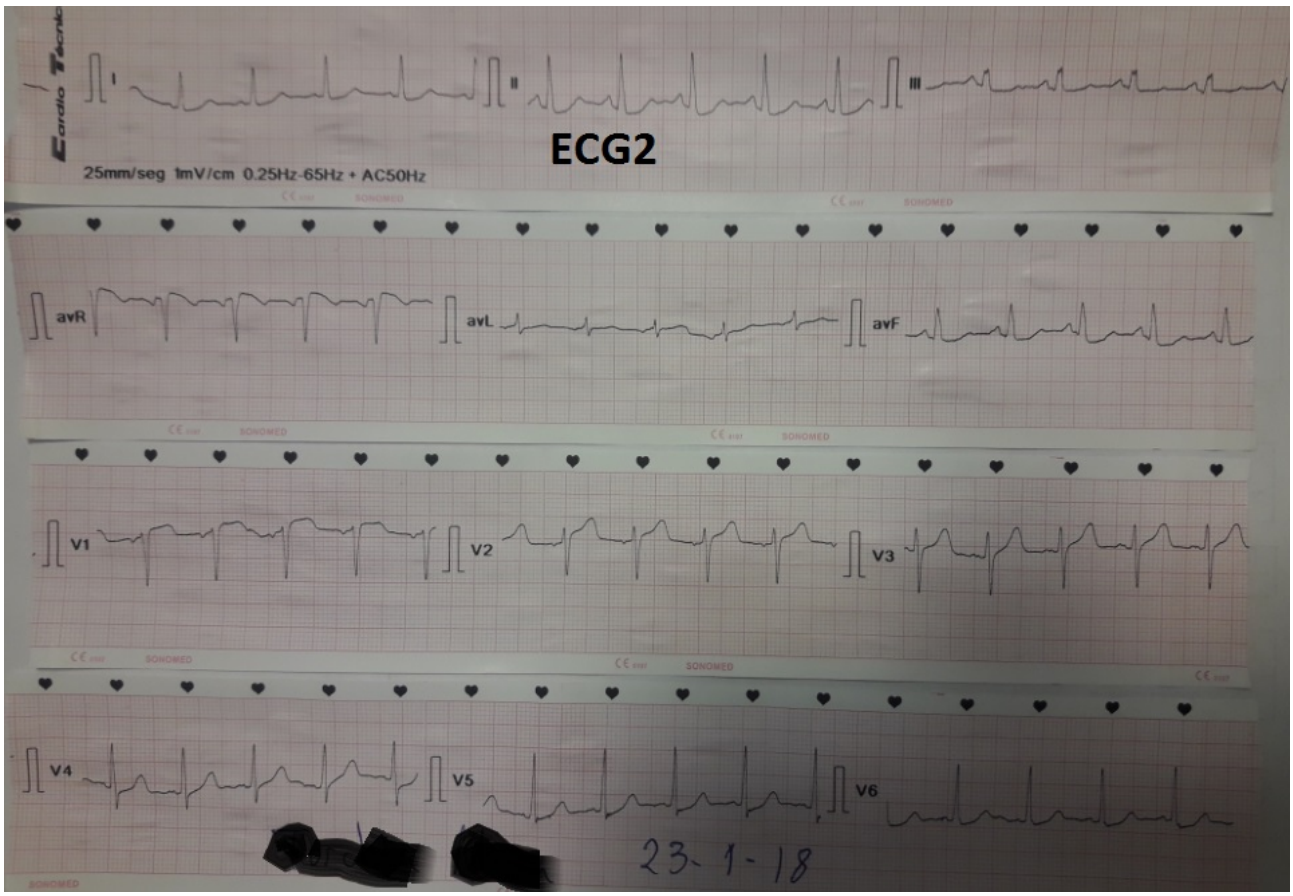
ECG2
25mm/seg 1mV/cm 0.25Hz-65Hz + AC50Hz
I
II
III
avR
avL
avF
V1
V2
V3
V4
V5
V6
23-1-18

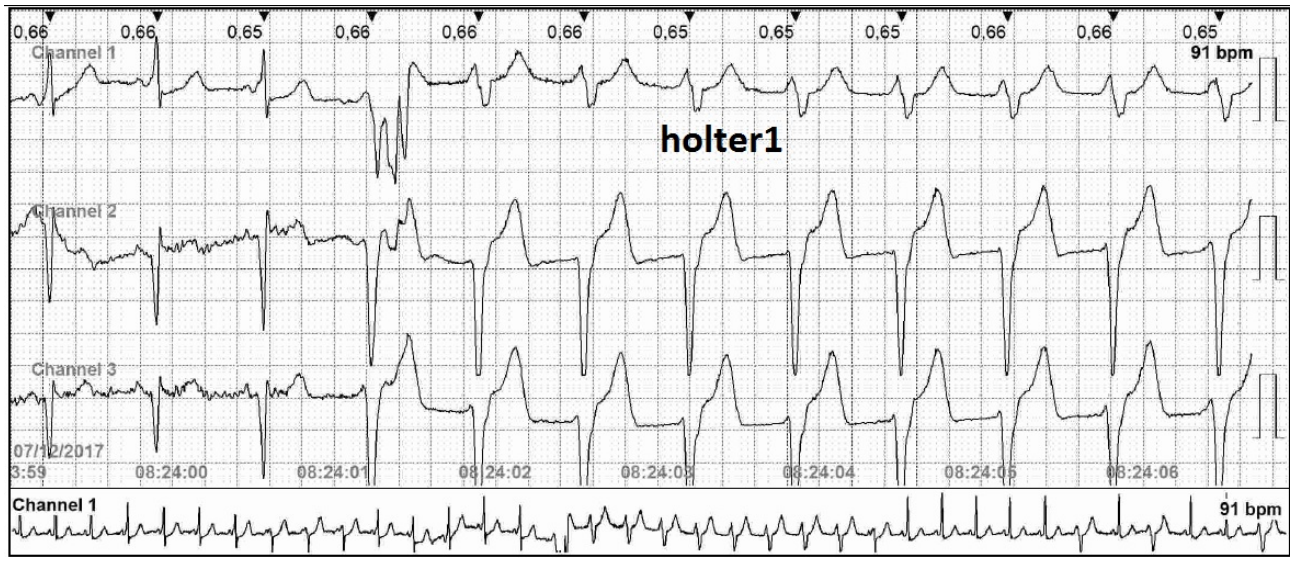
holter1
Channel 1
Channel 2
Channel 3
91 bpm
0,66 0,66 0,65 0,66 0,66 0,66 0,65 0,65 0,65 0,66 0,66 0,65
07/12/2017
3:59
08:24:00
08:24:01
08:24:02
08:24:03
08:24:04
08:24:05
08:24:06
Channel 1
91 bpm

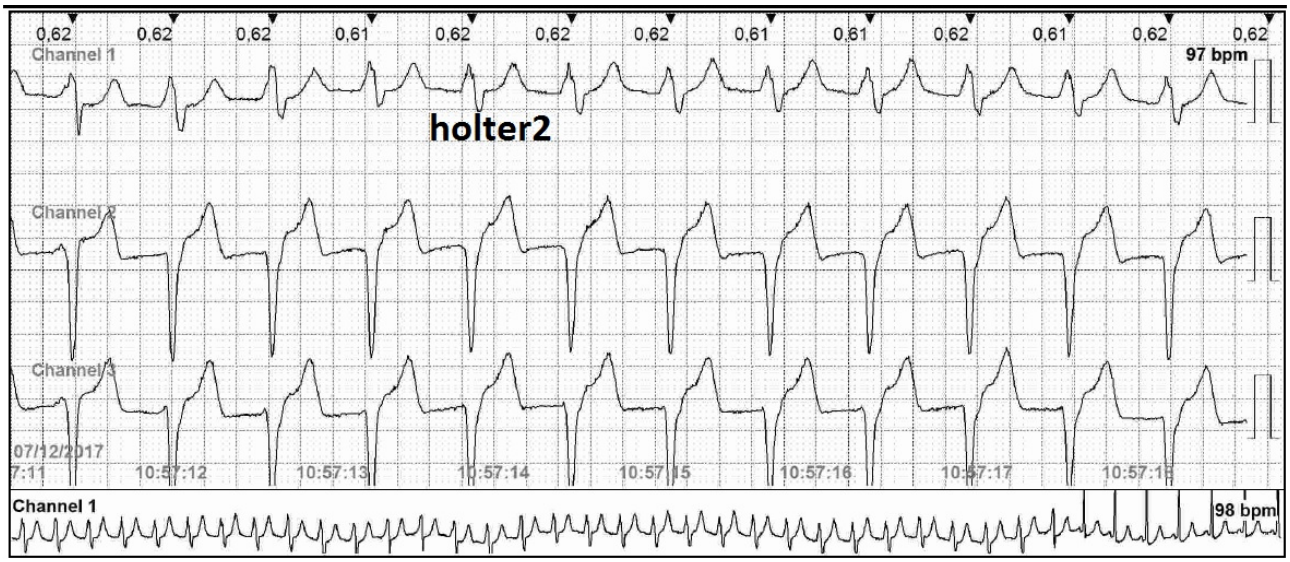


**FC maxima - 10 mm/mV, 25 mm/seg**

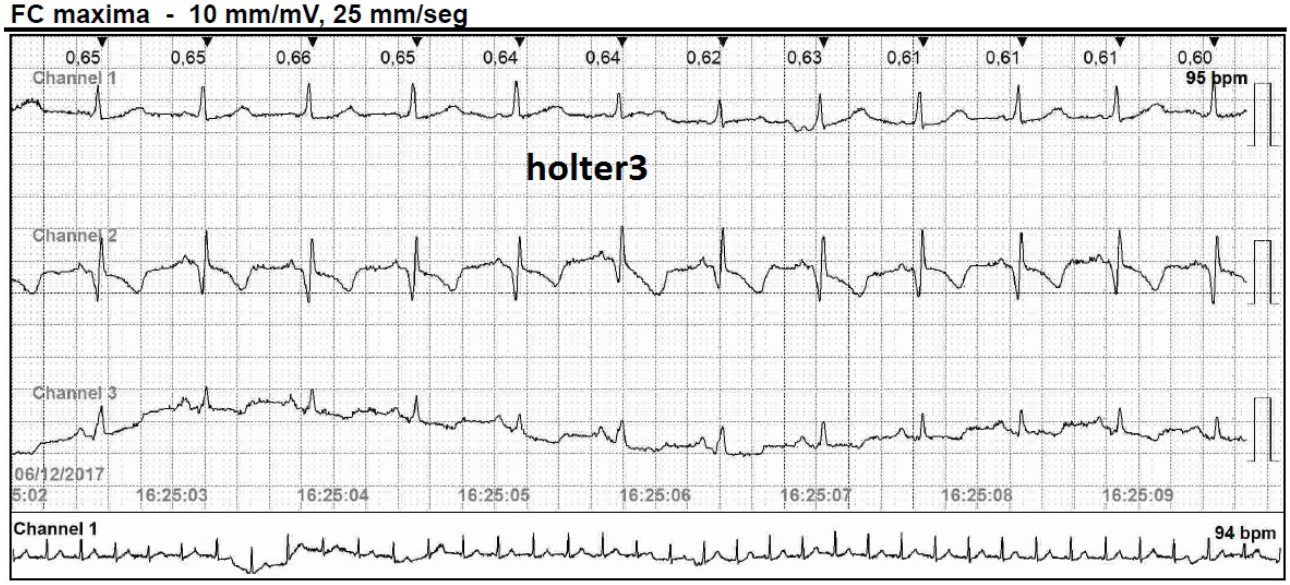

**FC minima - 10 mm/mV, 25 mm/seg**

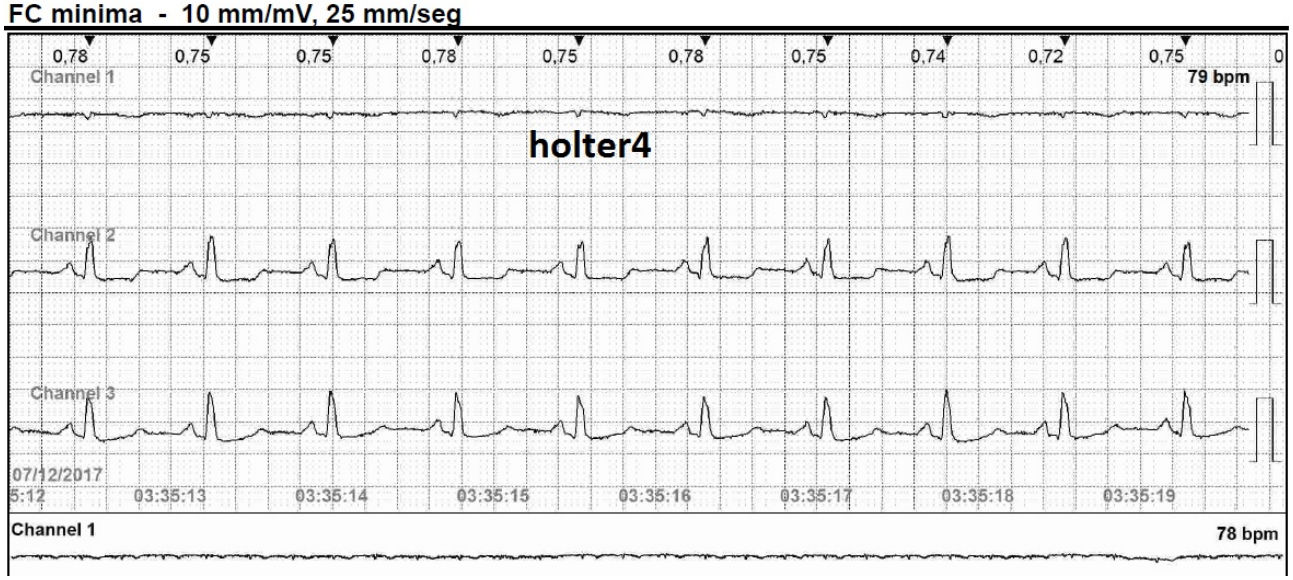


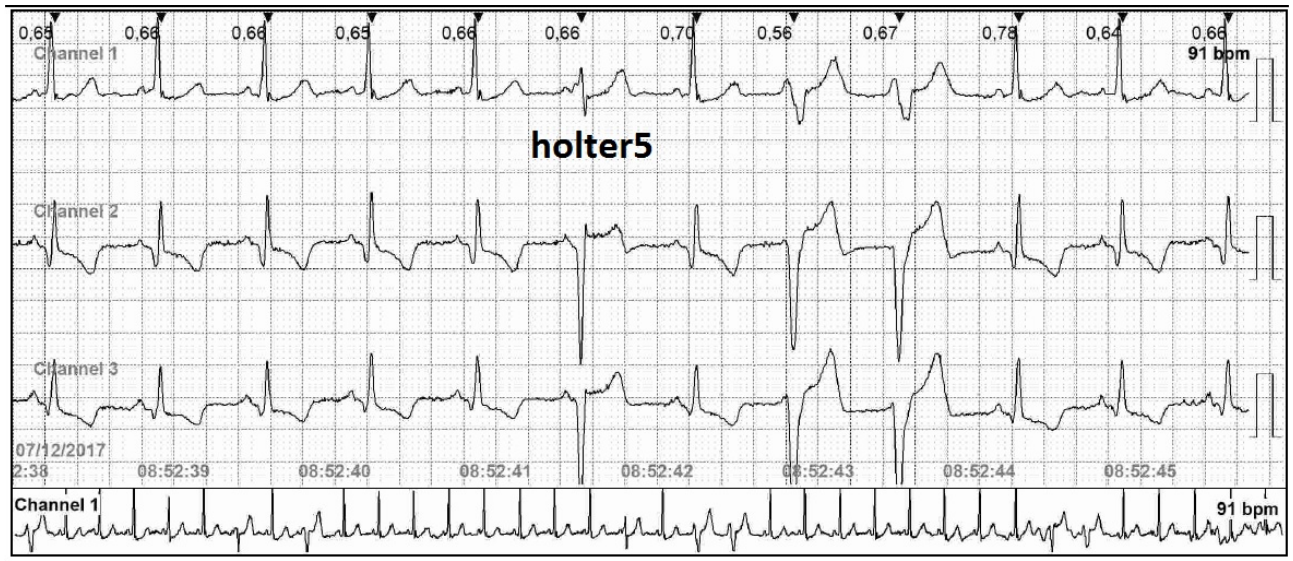

# OPINIONES DE COLEGAS

Estimado Fernando,

La paciente tiene un ritmo idioventricular con una morfología de BRD y HBAI, lo cual indica que se origina cerca del músculo papilar póstero-septal.

A veces este ritmo se fusiona con el sinusal dando la apariencia de una onda delta.

Es muy interesante, pero no veo nada patolçogico.

Saludos,

Mario D. Gonzalez

---

Coincido con vos Mario! Pero agregaría, por la frecuencia de la arritmia que es un RIVA (ritmo idioventricular acelerado) que compite con la frecuencia sinusal. Además de base tiene alteraciones primarias del STT en cara diafragmática lo que podría explicar la etiología y el origen del RIVA. Habría que conpletar el estudio buscando una isquemia inferior. Un abrazo de

Gerardo Nau

Muchas gracias Gerardo por tu análisis de los trazados!

Mi interpretación inicial fue de que esos cambios se pueden deber a memoria cardiaca.

Por otro lado Fernando nos dice que el SPECT fue normal, lo cual indicaría que no tiene obstrucciones coronarias significativas.

Un abrazo,

Mario D. González

---

Hola

Coincido con RIVA originado en VI segmento ínfero lateral

Sólo agrego , durante el RIVA se produce una conducción VA con Wenchebach (ver V4 de las 1 tira) y posiblemente al bloquear la última VA sale con Ritmo sinusal.

Además como dijo Dr Mario de observan fusiones que simulan pseudo preexitación

Saludos cordiales

Juan José Sirena

Se me habia escapado el informe del SPECT normal. Es muy probable que tengas razón. Por otro lado si bien el RIVA es una arritmia relativamente benigna, en general tiene una causa etiológica, es decir raramente se observa en corazones o situaciones normales. Puede ser memoria la repolarización inferior, pero la T persiste + con un ST infranivelado. Y la memoria afecta mas la onda T. De ninguna manera hago el diagnóstico de isquemia, sino por el análisis que hicimos me gustaría tener un motivo del RIVA para quedarme tranquilo

Geratdo Nau

---

Doctores....muchas gracias por sus opiniones, no es tan comun ver RIVA fuera del contexto del síndrome Coronario.

Les mando la **"historia del RIVA"**, firmado por unos tales....A Perez Riera , E Schapachnik y cols.

Gracias y saludos

Fernando Malpica Cervantes

***RITMO IDIOVENTRICULAR ACELERADO CRONOLOGIA DE SU HISTORIA***

*Andrés Ricardo **Pérez Riera** M.D.1; Edgardo **Schapachnik**, M.D.2; Sérgio **Dubner**, M.D. FACC3; Celso **Ferreira Filho** M.D. Ph. D.4; Celso **Ferreira** M.D. Ph.D.5*

- *ABC Medical Faculty. ABC Foundation. Santo André - São Paulo. Brazil 1, 4, 5.*
- *Department of Chagas2Disease of the Dr. Cosme Argerich Hospital, Buenos Aires, Argentina .*
- *Arrhythmias andElectrophysiology Service, Clinical and Maternidad Suizo Argentina, Buenos Aires, Argentina3.*

*Address for correspondence:*
*Sebastião Afonso, 885 CEP: 04417-000 Jardim Miriam – São Paulo - Brazil*
*Phone: (11) 5621-2390*
*Fax: (11) 5506-0398*
*E-mail: riera@uol.com.br*

***Palabras claves:*** *Ritmo Idioventricular Acelerado – cronología historia – Taquicardia ventricular lenta*

***Introducción***

*El actualmente denominado Ritmo Idioventricular Acelerado (RIVA) es un ritmo ventricular (del sistema Hisiano o del músculo contráctil) con una secuencia de tres o más latidos consecutivos monomórficos o más raramente polimórficos, de inicio gradual (no paroxístico) y tardio con una frecuencia propia próxima a la sinusal (isorrítmico) entre 50 y 120 lpm que aparece cuando el ritmo sinusal se enlentece o cuando el foco ectópico se acelera, sobrepasando a la frecuencia sinusal en 30 a 40 latidos. Cuando la frecuencia es muy próxima a la sinusal, da lugar a la denominada disociación isorrítmica con frecuentes latidos de fusión y/o capturas.*

*1*

*Puede estar presente desde el nacimiento u observarse en niños, siendo en este grupo etario particularmente benigno. Puede o no tener cardiopatia estructural subyacente. El primer caso -menos frecuente- se observa preferencialmente en niños y en atletas con hipertono vagal y bajo tono simpático. Se ha descripto en gestantes durante el periodo anterior al parto.*

*En forma predominante su principal causa es la fase de reperfusión del infarto agudo de miocardio, habiendo sido también descrito asociado a intoxicación por diversas drogas, (halotano, aconitina, desflurana, cocaina, digital), desequilibrio electrolítico, en la post-resucitación, durante la fase crónica del infarto de miocardio, en la miocardiopatía dilatada, miocardiopatía hipertrófica, displasia arritmogénica del ventrículo derecho y en cardiopatias congénitas. Su mecanismo electrofisiológico principal es el automatismo patológico por aumento de la pendiente lenta en la fase 4 (despolarización diastólica) calcio- dependente. Cuando es secundario a intoxicación digitálica o isquemia aguda puede ser causado por actividad desencadenada.*

*Es una arritmia en general de buen pronóstico, bien tolerada y no necesita de tratamiento con excepción de las formas sostenidas o incesantes o cuando la asincronia AV produce síncope, lo cuál se asocia a mayor tasa de muerte súbita.*

*Ha recibido diversas denominaciones, como taquicardia ventricular no paroxística, taquicardia ventricular lenta con isorritmia, y hasta la curiosa denominación de taquicardia benevolente hasta llegar a la actualmente mas aceptada: RIVA.*

*No corresponde a la definición de taquicardia ventricular paroxística por tener eventualmente frecuencia cardiaca menor que 100lpm y un inicio y fin graduales.*

*Este abordaje histórico tiene por finalidad mostrar en forma cronológica los principales descubrimientos que develaron el conocimiento de la arritmia.*

***Cronología del descubrimiento***

***1911:*** *Sir Thomas Lewis (26 de diciembre de1881, Cardiff, Gales – 17 Marzo de 1945,) un pionero de la cardiologia británica muestra el primer trazado compatible con RIVA en su clásico libro titulado "**The mechanism of the heart beat. London: Shaw & Sons" (1**) dedicado a Willem Eindhoven, aunque no lo identifica como una entidad independiente. Este fue el primer libro publicado sobre electrocardiografía, según lo relata el historiador de electrocardiografia y arritmias Prof. Dr. Edward Schapiro (**2**). Dos años antes (1909) Lewis había publicado en la prestigiosa revista The Lancet un articulo donde expuso los conceptos de la taquicardia ventricular sin hacer mención a la forma lenta (**3**).*

***1950:*** *Harris AS (**4**) fue el primero en señalar que este ritmo de aparición tardia después de la ligadura experimental de la arteria coronaria, proviene de un foco ventricular con frecuencia casi igual a la del nódulo sinusal y que gana o pierde el comando del ritmo cardiaco en forma alternante, de acuerdo a cual tuviese la frecuencia mayor.*
***1966:*** *Mariot y Menendez (**5**) introducen el término ritmo idioventricular acelerado hoy aceptado como definitivo.*
***1967:*** *Dessertene (**6**) usa por primera vez el término taquicardia ventricular lenta "**slow ventricular tachycardia"***
***1968:*** *Rothfeld y col **(7).** Observaron que el RIVA durante la fase aguda del infarto de miocardio no se asocia a aumento de fibrilación ventricular o de mortalidad intrahospitalaria*
***1969:*** *Agustin Jr Castellanos (**8**) hace la descripión de taquicardia ventricular lenta "**slow ventricular tachycardia"** en pacientes durante la fase aguda del infarto de miocárdio.*
***1974:*** *Rothfeld y Zucker (**9**), fueron los primeros en describir la forma polimórfica de la entidad. Samuel Sclarowski pubica 4 años después (1978) la forma polimórfica en 2 pacientes en el Journal of Electrocardiology (**10**)*
***1975:*** *Agustin Jr Castellanos y col. (**11**) describen el RIVA "**Accelerated Idioventricular Rhythms** (AIVR)" inducido por la digital.*
***1976:*** *En esta año Hasin Y, Rogel postulan por primera vez el mecanismo cálcio dependente lento en fase 4 para la forma inestable de RIVA ocurrida en la fase aguda del infarto.(**12**)*

*En este mismo año los medicos rusos Vladimir Doshchitsin y Merkulova emplean por primera vez el término taquicardia ventricular no paroxísitica "**non-paroxysmal ventricular tachycardia"**.(**13**)*

***1980:*** *Delise y col (**14**). Describen el primer caso de Ritmo Idioventricular Acelerado asociado a miocardiopatía hipertrófica*

***1981:*** *Bernard e col (**15**). Describen el primer caso de RIVA en un paciente pediátrico revelando el carácter benigno de esta variedad.*
***1983:*** *Samuel Sclarovsky y col.(**16**) muestran por primera vez la parcial eficacia del verapamil en la eliminación de esta arritmia. En este año Golderberg et al (**17**) observaron que durante la fase aguda del infarto de miocardio tratado con trombolíticos la presencia de un RIVA sugiere eficacia de reperfusión con especificidad mayor de 80% pero sensibilidad no excluyente.*

***1987:*** *Chiale y col (**18**) postulan el origen automático de la respuesta lenta en un joven sin cardiopatia con la forma crónica de la arritmia sensible al verapamil*
***1988:*** *Bortolo Martini y col. (**19**) decriben el primer caso de RIVA en un paciente portador de displasia arritmogénica del ventrículo derecho*

***1991:*** *Tatu-Chiţoiu G usa el término TV no paroxísitca con disociación isorítmica "**Non-paroxysmal ventricular tachycardia with isorhythmic atrioventricular dissociation"** (**20**).*
***1993:*** *Nakawa y col (**21**). Muestran por la primera ve que en niños portadores de cardiopatia congénita en los cuales se observa RIVA esta arritmia no modifica el pronóstico. En este mismo año, Martinez-Lopez JI y col. (**22**) son los primeros (y únicos) que utiliza la denominación del carácter pronóstico benigno de la arritmia: "**benevolent rhythm"**.*

***2000:*** *Grimm y col. Analizaron el significado pronóstico de la RIVA en pacientes portadores de miocardiopatía dilatada concluyendo que la presencia de la arritmia no influencia en el pronóstico de estos pacientes **(23).***
***2004:*** *Dulac Y, y col **(24)** describen el primer caso de RIVA ocurrido en una mujer antes del parto**.***

***2005:*** *Bonnemeier y col **(25)** establecen que el RIVA no es un marcador específico de reperfusión en el tratamiento trombolítico durante la fase agudo del infarto de miocardio y se asocial a elevado tono vagal y baja actividad simpática. Por otra parte la presencia del RIVA no afecta el pronóstico ni discrimina entre reperfusión completa o incompleta.*
***2007:*** *Tsai y col (**26**) Describen por primera vez un caso de RIVA que ocurrió después de las maniobras de resucitación. En este año Nasir y col describen el mecanismo de RIVA en atletas altamente entrenados atribuyéndolo a la hipergagotonía (**27**)*

***2008:*** *Hsu PC y col (**28**). Describen el primer caso de RIVA en la tromboangeitis obliterante o enfermedad de Buerger. A fines del mismo año Chhabra et al (**29**) presentan un caso de la arritmia desencadenada por la inhalación de halotano**.***

*Osmancik et al. demuestran que el valor de el RIVA como marcador de reperfusión es pequeño, pero asociado a otros marcadores no invasivos como el renivelamiento del segmento ST está asociada a elevada probabilidad de reperfusión exitosa (**30**).*

*Referencias*

1. LewisT.Themechanismoftheheartbeat.London:Shaw&Sons”
2. Shapiro E. The first textbook of electrocardiography. Thomas Lewis: Clinical Electrocardiography. J Am Coll Cardiol. 1983 Apr;1:1160-1161.
3. LewisT;Singleandsuccessiveextrasystoles.Lancet1909;1;382.
4. Harris AS. Delayed development of ventricular ectopic rhythms following experimental coronary occlusion. Circulation.1950 Jun; 1:1318-1328.
5. Marriott HJ, Menendez MM. A-V dissociation revisited. Prog Cardiovasc Dis. 1966 May; 8: 522-538.
6. Dessertenne F The ventricular electrical complex with prolonged slow phase. Sem Hop. 1967 Feb 14; 43: 539-541.
7. Grimm W, Marchlinski FE. Accelerate Idioventricular rhythm and bidirectional ventricular tachycardia In Zipes &Jalife Arrhythmias. Cardiac Electrophisiology Marban, 2006. Chapter 75 pp701
8. Castellanos A Jr, Lemberg L, Arcebal AG. Mechanisms of slow ventricular tachycardias in acute myocardial infarction. Dis Chest. 1969 Dec; 56: 470-476.
9. Rothfeld EL, Zucker IR. Multiform accelerated idioventricular rhythm. Angiology. 1974 Jul-Aug; 25: 457-461.

10. Sclarovsky S, Strasberg B, Agmon J. Multiform accelerated idioventricular rhythm in acute myocardial infarction. J Electrocardiol. 1978 Apr; 11:197-200.

11. Castellanos A, Azan L, Bierfield J, Myerburg RJ. Heart Lung. Digitalis- induced accelerated idioventricular rhythms: revisited. 1975 Jan-Feb; 4: 104-110.

12. Hasin Y, Rogel S.Ventricular rhythms in acute myocardial infarction. Cardiology. 1976; 61:195-207.

13. Doshchitsin VL, Merkulova IN. Ventricular fibrillation and asystole precursors in myocardial infarct. Kardiologiia.1976 Jul; 16:19-22

14. Delise P, D'Este D, Monico E, Millosevich P, Raviele A, Dainese F, Piccolo E. Accelerated idioventricular rhythm wih isorhythmic A-V dissociation. An electrophysiological study. G Ital Cardiol. 1980;10:1588- 1593.

15. Bernard Y, Dambrine P, Ravault MC, Pernot C. Accelerated idioventricular rhythm in children. Apropos of a case Arch Mal Coeur Vaiss. 1981 May;74:623-627.

16. Sclarovsky S, Strasberg B, Fuchs J, Lewin RF, Arditi A, Klainman E, Kracoff OH, Agmon J. Multiform accelerated idioventricular rhythm in acute myocardial infarction: electrocardiographic characteristics and response to verapamil. Am J Cardiol. 1983 Jul; 52: 43-47.

*17. Goldberg S, Greenspon AJ, Urban PL, Muza B, Berger B, Walinsky P, Maroko PR. Reperfusion arrhythmia: a marker of restoration of antegrade flow during intracoronary thrombolysis for acute myocardial infarction. Am Heart J. 1983 Jan;105:26-32.*

*18. Chiale PA, Sicouri SJ, Elizari MV, Rosenbaum MB.Chronic idiopathic idioventricular tachycardia caused by slow response automaticity. Pacing Clin Electrophysiol. 1987 Nov; 10: 1371-1377.*

*19. Martini B, Nava A, Thiene G, Buja GF, Canciani B, Miraglia G, Scognamiglio R, Boffa GM, Daliento L. Accelerated idioventricular rhythm of infundibular origin in patients with a concealed form of arrhythmogenic right ventricular dysplasia. Br Heart J. 1988 May; 59: 564-571.*

*20.Tatu-Chiţoiu G. Non-paroxysmal ventricular tachycardia with isorhythmic atrioventricular dissociation. Rom J Intern Med.1991 Jul-Dec;29:139-143*

*21. Nakagawa M, Yoshihara T, Matsumura A, Fusaoka T, Hamaoka K. Accelerated idioventricular rhythm in three newborn infants with congenital heart disease. Chest. 1993 Jul;104:322-323.*

*22. Martinez-Lopez JI. ECG of the month. Benevolent rhythm. Escape impulses; escape rhythm. J La State Med Soc. 1993 Jun; 145: 249-252.*

*23. Grimm W, Hoffmann J, Menz V, et al. Significance of accelerated idioventricular rhythm in idiopathic dilated cardiomyopathy. Am J Cardiol. 2000 Apr 1; 85: 899-904*

*24. Dulac Y, Brosset P, Acar P, et al. Slow ventricular tachycardia presenting in the antenatal period. Arch Mal Coeur Vaiss. 2004 May; 97: 564-566. 25.Bonnemeier H, Ortak J, Wiegand UK, Eberhardt F, Bode F, Schunkert H,*

*25. Katus HA, Richardt G. Accelerated idioventricular rhythm in the post- thrombolytic era: incidence, prognostic implications, and modulating mechanisms after direct percutaneous coronary intervention. Ann Noninvasive Electrocardiol. 2005 Apr; 10: 179-187.*

*26.Tsai MS, Huang CH, Chen HR, et.al. Postresuscitation accelerated idioventricular rhythm: a potential prognostic factor for out-of-hospital cardiac arrest survivors. Intensive Care Med. 2007 Sep;33: 1628-1632.*

*27. Nasir JM, Durning SJ, et al.Symptomatic hypervagotonia in a highly conditioned athlete. Clin J Sport Med. 2007 Jan;17:70-71.*

*28. Hsu PC, Lin TH, Su HM, Voon WC, Lai WT, Sheu SH. Frequent accelerated idioventricular rhythm in a young male of Buerger's disease with acute myocardial infarction. Int J Cardiol. 2008 Jul 4;127:e64-66.*

*29. Chhabra A, Subramaniam R. Sudden appearance of idioventricular rhythm during inhalational induction with halothane in a child with congenital cataract. J Postgrad Med. 2008 Oct-Dec; 54: 337-339.*

*30. Osmancik PP, Stros P, Herman D. In-hospital arrhythmias in patients with acute myocardial infarction - the relation to the reperfusion strategy and their prognostic impact. Acute Card Care. 2008;10:15-25.*

---

Saludos afectuosos. Para polemizar un poco ¿podrían haber P negativas retrógradas de V1 a V4 postulando un ritmo nodal bajo acelerado?

Un abrazo.

Roberto González

---

No observe una tira de ritmo de DII más prolongada presenta latidos de fusión y cuando toma el comando el ritmo ventricular es mayor que el sinusal de base.

Reúne los criterios para una parasistolia ventricular. ¿Como diferenciarlo de un RIVA?

Un cordial saludo

Martìn Ibarrola

Hola Roberto y Martin,

Se me ocurre lo siguiente, podria ser un ritmo nodal que conduce con BRD, pero no se observa una morfología típica de BRD, además el eje del QRS es inferiot. Y en el caso de la parasistolia, necesitaríamos evaluar bien el acoplamiento variable, pero el RIVA toma el comando solito, en la tira de holter 5 se ven 2 acoplamientos que parecen bastante similares.

Escuchemos otras opiniones

Saludos

Fernando Malpica Cervantes

---

Martín
Mi opinión es que la parasistolia es una extrasistolia ventricular, caracterizada por su ligadura es variable e intervalos RR (de las CPV) constantes o son un múltiplo de él; ambas características se explican por su mecanismo "focal" automático, independiente del latido sinusal precedente (es dependiente cuando el mecanismo es reentrada); pero la parasistolia puede ser influenciada por el tono autonómico

El ritmo idioventricular es también un ritmo o "foco" automático fisiológico, cuya frecuencia es 20-40 lpm, tal como lo observamos en el bloqueo AV completo; su relación con el latido sinusal previo también es aleatoria. Cuando es >40 lpm, se denomina Ritmo idioventricular acelerado (RIVA); es un signo muy específico de reperfusión miocárdica, resultante de la exacerbación del automatismo del tejido injuriado; pero también se observa en personas jóvenes y sanas; en estos, se dice, por influencia autonómica.

En conclusión, ambos son fenómenos focales; cada uno con las características señaladas

debido a su frecuencia de "descarga" e interacción con le ritmo sinusal
Saludos!

Oswaldo Gutiérrez

---

El concepto clásico de parasístole como lo describe Oswaldo es que se trata de un foco automático en una región con bloqueo de entrada, por lo cual los latidos sinusales o cualquier otro latido no pueden entrar y despolarizarlo. Por lo tanto, los latidos parasistólicos se ven como un ritmo con acoplamientos variables.
En un trabajo muy interesante que se publicó en Circulation, Gerardo Nau y colaboradores demostraron que los latidos no parasistolcos pueden alterar la frecuencia de salida de la parasístole por influencias electrotónicas, a pesar de ese bloqueo.
En el caso del RIVA, se observa que cuando la frecuencia sinusal es más rápida que el automatismo ventricular, este foco automático queda suprimido (supresión por sobre-estimulación), lo que indica que no hay bloqueo de entrada como en las parasistoles.

Mi estimado Tocayo Roberto

Si correcto, las P son retrógradas, lo cual indica que hay conducción V-A. Un ritmo nodal bajo es una forma de ritmo de la unión. Por definición tiene que tener la misma morfología del QRS que la del sinusal.

Un abrazo,
Mario D. González

Estimados maestros y colegas.

Creo que se ha dicho todo y se aprende mucho. Como dice el Dr. Mario Gonzalez es un ritmo idioventricular con imagen de bloqueo de rama derecha (BRD) y hemibloqueo anterior izquierdo (HBAI) y coincido con el Dr. Sirena que viene de la zona ínferolateral del VI (antiguamente llamada ínferoposterior) cerca para mi parecer del fascículo posterior izquierdo.

El Profesor Dr. Pablo Chiale en su docencia contó de forma muy observacional (y creo no lo llegó a publicar) que durante los BAV completos la mayoría de ritmos de escape que el observaba tenían esta imagen (BRD + HBAI) y sugería que probablemente el fascículo posterior y sus alrededores podrían comandar el automatismo más importante a nivel ventricular.

A su vez tenemos al Dr. Gerardo Nau como maestro en estos temas (la cita de Circulation dada por el Dr. Gonzalez y para la cardiología latinoamericana el capítulo de arritmias ventriculares en libro Arritmias Cardíacas de los maestros Elizari y Chiale), creo que para pensar en una parasistolia se necesita analizar todo el Holter de 24 horas, no coincido con el Dr. Osvaldo Gutiérrez cuando afirma que el mecanismo es "reentrante" cuando el foco automático depende del latido sinusal, esto último concepto a mi entender se llama "parasistolia atípica o modulada" que se describe como la más frecuente en las parasistolias y ocurre por bloqueo de entrada "parcial" y no total pero el mecanismo sigue siendo por "alteraciones del automatismo".

Creo que la conducción retrograda auricular en algunos casos puede provocar molestias sobre todo si el ritmo idioventricular es frecuente (en esta paciente "la memoria" podría sugerir un RIVA frecuente) a manera de un "síndrome de marcapasos".

Finalmente la literatura describe que muchos de estos ritmos se observan en "corazones estructuralmente sanos" por ecocardiografía transtorácica (ETT); sin embargo tanto con la "fibrilación auricular solitaria" o el Brugada hasta hace algunos años parecían estructuralmente sanos pero con el avance de los métodos diagnósticos (el strain auricular izquierdo en la FA o la cardioresonancia magnética) demostraron que no son tan ciertos esos corazones sanos.

Cito esto porque a su vez he visto RIVAs en pacientes jóvenes con fenotipo de miocardio no compacto por ejemplo y la imagen del RIVA de esta paciente he observado en algunos pacientes chagásicos, bueno guardando distancias pero que generalmente se compromete en estos últimos la zona ínferolateral del VI.

Saludos y feliz día para todos.

Diego Villalba Paredes MD.

Quito - Ecuador.

En el estudio Holter cuando se manifiesta el ritmo idioventricular se observan fusiones en algunos tramos de los trazados cuando se conducen los latidos en ritmo sinusal y después se produce una disociación AV. Por lo cual no cumple las características de un ritmo nodal con aberrancia.
Con respecto a la pregunta de Martín, de por qué no es una parasistolia?: con estos trazados no puedo demostrar una parasistolia. Esta se caracteriza en su forma “ideal” por un bloqueo de entrada, la misma debería aparecer en forma de extrasístoles con ligadura variable a otra frecuencia cardíaca, no solamente cuando la paciente esta bradicárdica; como sucede en el presente caso. Los que nos muestra Fernando son sectores del estudio siempre con ligadura larga y baja frecuencia cardíaca; por lo tanto los que interpretaron el trazado lo describieron como ritmo idioventricular acelerado.
El ECG de base a pesar de que tanto el eco como el spect son normales muestra un agrandamiento y/o trastorno de conducción AI, con un complejo QRS con un eje en 45º con rotación horaria a pesar de la HA; por otra parte el STT como opina Gerardo está alterado. Independientemente de que son datos muy sutiles yo volvería a examinar la pared ínferolateral (ya que me sacaron la ínferoposterior).
Afectuosamente

Isabel Konopka

---

Esto esta interesante!, insisto en la pregunta de Martín ...RIVA vs parasistolia, interpreto que para diagnosticar parasistolia necesito que coexistan ambos ritmos, de preferencia a distintas frecuencias, asi puedo ver el acoplamiento, por lo general la parasistolia tiene menor frecuencia de descarga, la presencia de fusiones no me harían diagnóstico diferencial y el bloqueo de entrada, si la descarga sinusal es de menor frecuencia tampoco., además ambos son focos ectópicos automáticos., en el holter tanto la descarga sinusal como la ventricular tienen un ciclo similar y no se observa RIVA a la mínima frecuencia. El problema parecería estar en el caso de una parasistolia isorrítmica.

Fernando Malpica Cervantes

Si existe un foco parasistólico “ideal” este tiene un bloqueo de entrada; por lo tanto no está influenciado por los latidos conducidos auriculares, por lo que no es penetrado y reciclado. Esto hace que a frecuencias sinusales más rápidas se manifieste como EV con ligaduras variables. Entre esas EV va a existir un mínimo común múltiple.

Lo que se observa en este estudio Holter es que este ritmo SOLO sale con frecuencias sinusales bajas. Los ritmos idioventriculares son penetrados y reciclados por otro ritmo porque no tiene bloqueo de entrada.

Afectuosamente

Isabel Konopka

---

Un comentario final de mi parte: ambos ritmos, sinusal y RIVA, tienen frecuencia parecida: aprox 90/min. Siempre sale como ritmo el de mayor frecuencia en cada momento. Nunca he visto, con demostración sin dudas, una parasistolia ventricular con esa frecuencia. En ningun momento el latido ventricular aparece prematuro, como se esperaria en una parasistolia.

Con afecto

Gerardo Nau