

Ventricular arrhythmia post-concealed myocarditis

Arritmia ventricular pós-miocardite oculta



Raimundo Barbosa-Barros, MD

Chief of Coronary Center of the Messejana Hospital Dr. Carlos Alberto Studart Gomes, Fortaleza, Ceará, Brazil.

English: Case report

Male, 67 y/o, Caucasian, hypertensive, with history of long-standing ventricular arrhythmia (20 years).

Family background irrelevant.

Negative Chagas disease serology.

He described that it all started more or less 20 years ago, in a trip to São Paulo. On the occasion, after being exposed to cold weather, he presented symptoms of flu with palpitations after some days. He requested help from the *Beneficência Portuguesa* hospital where he was asked to do periodical consultations with a cardiologist. For a while he just presented a single symptom, i.e. intense night sweating. The symptom disappeared during evolution. Currently asymptomatic and taking ramipril 5 mg daily, carvedilol 25 mg 2x/day, spironolactone 25 mg daily.

Physical examination: unremarkable.

We also performed VCG, Holter monitoring, ECHO, CMRI, and coronary angiography with ventriculography.

Questions:

1. Which is the ECG and VCG diagnosis?
2. What is the appropriate approach?

Português: Relato de caso

Homem, 67anos, raça branca, hipertenso, com história de arritmia ventricular de longa data (20 anos) .

História familiar negativa

Sorologia para Chagas negativo

Informa que tudo começou há mais ou menos 20 anos após uma viagem para São Paulo. Nesta ocasião após exposição ao frio apresentou quadro gripal com palpitações após alguns dias. Procurou o hospital Beneficência Portuguesa onde foi orientado a realizar consultas periódicas com cardiologista. Durante algum tempo só apresentava 1 sintoma que consistia de sudorese noturna intensa. Tal quadro desapareceu ao longo da evolução. Atualmente assintomático em uso de ramipril 5 mg/dia, carvedilol 25 mg 2x/dia, spironolactona 25 mg/dia.

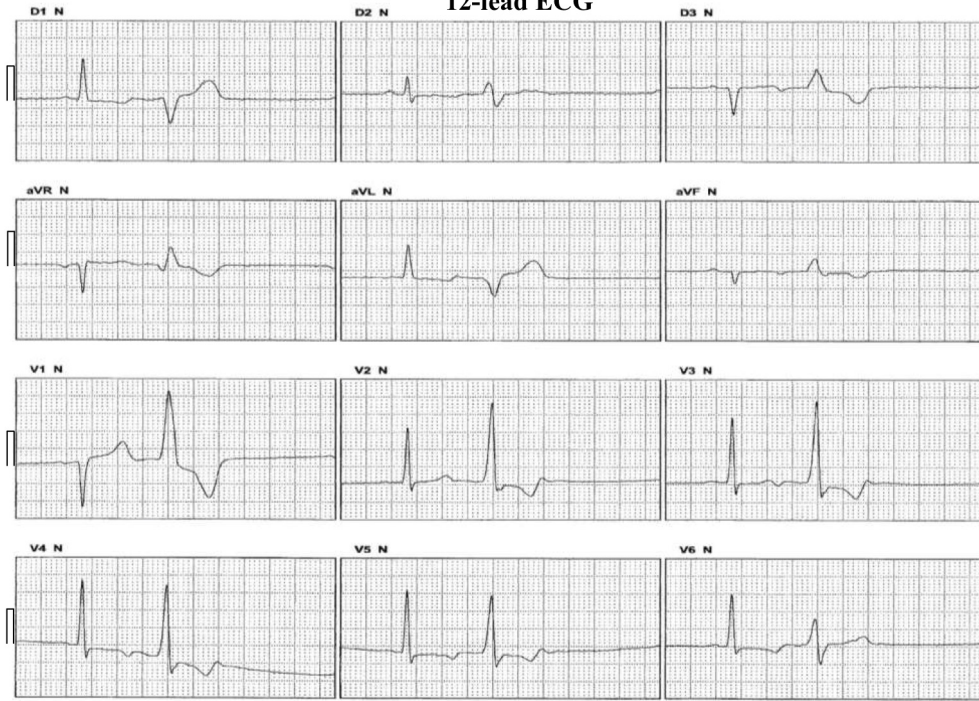Exame físico: NDN.

Realizamos VCG, Holter 24h, Eco, ressonância nuclear magnética cardíaca e coronário angiografia com ventriculografia.

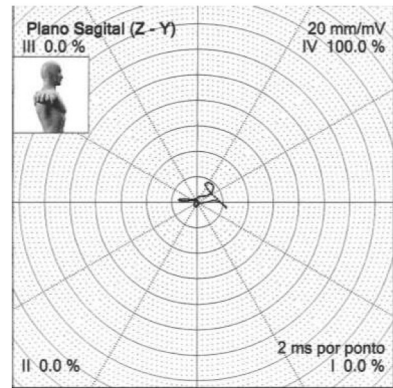
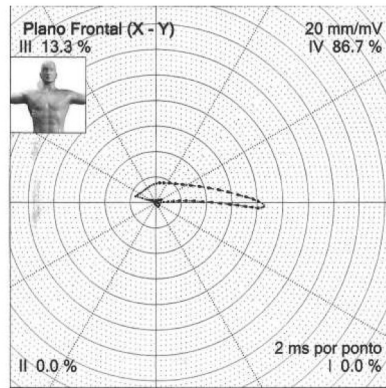
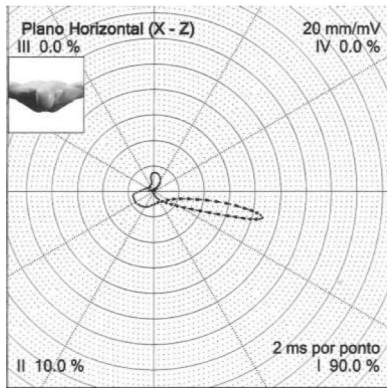
Perguntas:

1. Qual o diagnóstico ECG e VCG?
2. Qual a abordagem adequada?

12-lead ECG



Vectorcardiogram in the three planes



Holter monitoring analysis

Statistical summary

Totals:

Duration (h): 23:23
Total N° of QRSs: 90,548
Ventricular ectopic beats: 7,930 (9%)
Supraventricular ectopic beats: 1,111 (1%)
Artifacts (%): <1

Ventricular arrhythmias:

7,899 isolated, from which
33 in 11 episodes of bigeminy
14 episodes in couples
1 tachycardia
Largest: 3 beats; 113 bpm at 22:47:28
Fastest: 3 beats; 113 bpm at 22:47:28
Slowest: 3 beats; 113 bpm at 22:47:28

Supraventricular arrhythmias:

1,074 isolated
10 coupled
4 tachycardias
Largest: 6 beats, 102 bpm at 00:25:48
Fastest: 4 beats, 126 bpm at 17:49:12
Slowest: 3 beats; 96 bpm at 03:54:12

Heart rate:

Min: 50 bpm at 05:02:15
Mean: 65 bpm
Max: 111 bpm at 00:25:58
HR \geq 120 bpm not shown
HR \leq 50 bpm not shown

Pauses

0 pauses (\geq 2.0 sec)

ST depression

C1: 0 episodes
C2: 0 episodes
C3: 0 episodes

ST elevation

C1: 0 episodes
C2: 0 episodes
C3: 0 episodes

Transthoracic 2D Echo Color Doppler analysis

Pericardium with normal appearance, no effusion.
2nd degree LV diastolic dysfunction with increased LA pressure.
Test easily obtained technically.

Color Doppler echo showed:

Mild increase in LV, LA and ascending aorta, the rest of the chambers with normal size.

Preserved global and LV segmental contractility.

Normal LV and RV systolic function (EF by Simpson 56%).

2nd degree LV diastolic dysfunction with increased LA pressure.

Measurement		Normal values
RV diameter	22	
Septal diastolic thickness	10	6-10 mm
LV diastolic diameter	61	35-36 mm
LV systolic diameter	42	
LV posterior wall diastolic thickness	10	6-10 mm
Aortic diameter	39	20-37 mm
LA diameter	39	19-40 mm
LV ejection fraction	56	52.0-75.0
% of contractility	30	>26%
Circumferential fiber shortening velocity	-	>0.9 cir/s
Mitral valve-septum distance	0	<10 mm

Cardiac Magnetic Resonance Imaging Analysis:

Situs solitus and levocardia.

Venoatrial, atrioventricular connections and ventriculoarterial concordance.

Whole interatrial and interventricular septa.

Discrete dilatation of the left ventricle (LVEDV = 93 ml/m²; LVESV = 40 ml/m²; LVEDD = 5.9 cm; LVESD = 4.9 cm).

The rest of the cardiac chambers with preserved dimensions (LVEDV = 59 ml/m²; LVESD = 19 ml/m²).

Preserved global and segmental biventricular function (RVEF = 68%; LVEF = 56%).

Properly visualized pericardium in the sequences Double IR T1 with no signs of irregularities or thickening.

Absence of myocardial hypersignal at Triple IR T2.

Absence of signs suggesting tapering or fibrofatty infiltration in the right ventricle.

Absence of dyskinetic areas or desynchrony in the right ventricle.

Presence of late gadolinium enhancement in the mesocardium, basal and inferoseptal segment, compatible with fibrosis.

No intracavitary thrombi were observed.

Lumen diameters of the aorta:

-Aortic root: 3.4 x 3.5 cm;

-Ascending aorta: 3.4 x 3.4 cm;

-Descending thoracic aorta: 2.7 x 2.8 cm.

Diagnostic hypothesis:

Discrete dilatation in the left ventricle.

The rest of the cardiac chambers with preserved dimensions.

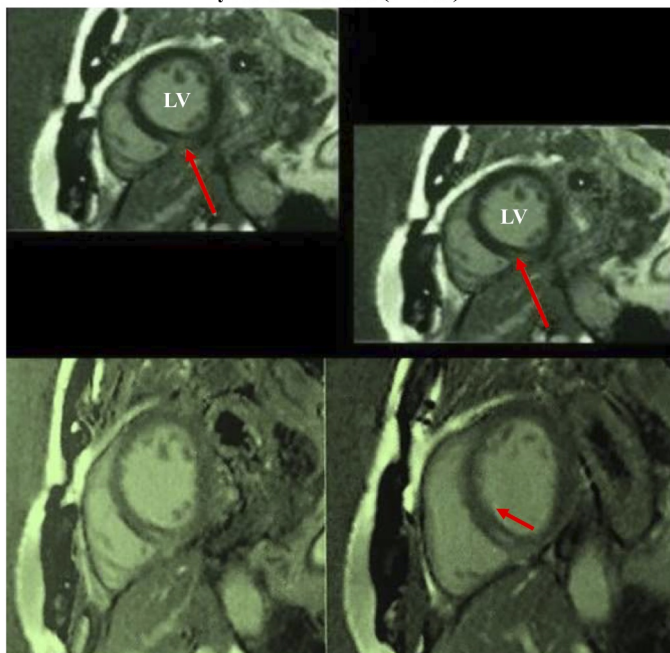
Preserved global and segmental biventricular function (RVEF = 68%; LVEF = 56%).

Absence of myocardial edema.

Presence of inferobasal, inferoseptal and mesocardial fibrotic area, compatible with the diagnosis of inflammatory cardiomyopathy (myocarditis sequelae?)

Cardiac Magnetic Resonance Imaging

Myocardial fibrosis (arrows)



CMRI analysis		
Left ventricle		
Septum	0.9	(0.7 – 1.2 cm)
Lateral Wall	0.8	(0.7 – 1.2 cm)
EDD	5.9	(3.7 – 5.3 cm)
ESD	4.9	(cm)
EDV	181	(ml)
ESV	79	(ml)
Ejection fraction	56	(50 – 70%)
Right ventricle		
RV major axis	6.6	(6.5 – 9.5 cm)
RV minor axis	4.0	(2.2 – 4.4 cm)
EDV	115	(ml)
ESV	37	(ml)
Ejection fraction	68	(40 – 60%)
Aorta to lung		
Aortic root	3.5	(2.0 – 3.5 cm)
Ascending aorta	3.4	(2.0 – 3.5 cm)
Descending aorta	2.8	(cm)
Pulmonary trunk	2.7	(cm)
Others		
Left atrium	-	(1.9 – 4.0 cm)

OPINIONES DE COLEGAS

Estimados Raimundo y Andrés:

ECG basal con ritmo sinusal con QS en DIII y AVF, resalto de R de V1 a V2 y trastornos de la repolarización (onda T negativa asimétrica en derivaciones de los miembros y de V3 a V6) probablemente consecuencia de su miocarditis pasada.

En cara inferior es una cicatriz, lo que confirma la RNM con la presencia de fibrosis.

Las EV presentan imagen de BRD con eje a la derecha. Lo que implica es que están originadas en la base del VI (inferiores).

Además presenta una FEY limítrofe de 56% lo que interpreto no es por secuela de su miocardiopatía sino por taquicardiomiopatía asociada.

Creo que respondería bien a la ablación del foco extrasistólico, previo a la decisión de indicación de CDI ya que la encuentro relacionada con el fibrosis miocárdica.

Un cordial saludo

Martín Ibarrola

Buenas noches estimados Andrés y Raimundo!

Paciente masculino de 60 años, hipertensión arterial con historia de una probable miocarditis viral desde hace 20 años.

ECG: ritmo sinusal, PR 200 mseg, QRS 90 mseg, fibrosis inferior, ondas T negativas asimétricas anterolateral e inferior, probable rotación antihoraria. (Transición antes de V2). EV monomorfas, ligadura fija, tardías, eje a la derecha, + 160°, imagen de BRD Like, positivos en aVF y DIII, probable origen en TSVI.

Holter: severa densidad horaria de EV, un episodio de TVNS y ESV escasas.

Eco: VI levemente dilatado con FEy en límite inferior, sin trastornos segmentarios de motilidad, dilatación leve de aorta ascendente.

RMN: ídem FEy que Eco, fibrosis íferoseptal, íferobasal (segmentos 3 y 4) **mesocárdica** casi seguro secuela de miocarditis viral.

Creo que si el origen de las EV fuese éste, en el ECG se registrarían negativas en cara inferior.

Sugeriría descartar isquemia por cámara gama, (aunque se efectuó CCG-VG, que se supone normal),

Si ésta fuese negativa, debería hacer diagnóstico de la miocardiopatía discretamente dilatada, que se presume viral. ¿Anticuerpos virales? ¿Biopsia endomiocárdica?

Optimizar tratamiento farmacológico y EEF + ARF del foco arritmogénico.

CDI si hay TVS o síncope.

Me despido cordialmente.

Dr. Juan Carlos Manzardo

Hola Dr. Manzardo.

Concuerdo que impresionan EV del TSVI. Pero eso sería en un miocardio sano sin fibrosis. ¿Cómo obtener de la EV en DIII y AVF cuando esa zona está fibrosada?

El algoritmo de las EV del TSVI es en corazones sin cardiopatía estructural.

Un cordial saludo

Martin Ibarrola

El ECG muestra un ritmo sinusal. La onda P en el VCG no la puedo definir bien. El VCG muestra una necrosis ínfero septal, HBAI (las primeras fuerzas se dirigen hacia arriba y a la izquierda primero con rotación horaria para luego cambia a antihoraria) y BRD de bajo grado (fuerzas finales hacia adelante y a la derecha en el plano horizontal y sagital). La duración del complejo QRS es de 114 mseg (según las comas que puedo contar), con un vector espacial máximo a los 40 mseg con un voltaje de 1,55 mV. A pesar de que este vector está en límite inferior de lo normal; estas fuerzas pueden estar contrarrestadas por las del trastorno de conducción derecho. El vector del ST se dirige hacia atrás a la derecha y arriba de muy bajo voltaje. La onda T se visualiza mejor en el plano horizontal, elíptica se dirige hacia atrás con rotación horaria, con un componente hacia la derecha y otro hacia la izquierda por lo cual DI es -/+ y sobre la línea Z (ni arriba ni abajo). Impresiona como secundaria al BRD + agrandamiento VI.

Con respecto a la arritmia presenta una morfología de BRD+HBPI por lo tanto nace en la pared ánterosuperior del VI.

Independientemente de que el paciente hace 20 años presentó una miocarditis, tiene 67 años es hipertenso. Me gustaría ver la cineangiocoronariografía que se le realizó.

Afectuosamente

Isabel Konopka

Buen día foro! Muchas gracias Martín por su corrección.

Gracias Isabel por sus interpretaciones, con todos Uds se aprende día a día.

Afectuosamente,

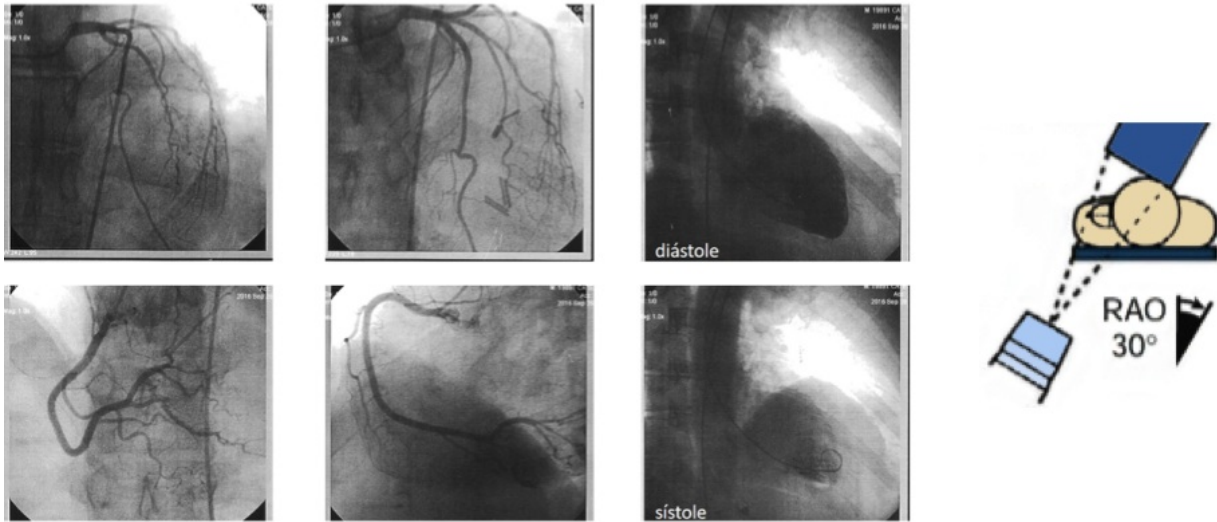
Juan Carlos Manzardo

Estimada Isabel: al fin de tus comentarios tu mencionas que te gustaría ver la cineventriculocoronariografía. Yo estoy aquí para darte los gustos.

Vea adjunto

Andrés R. Pérez Riera

Coronary angiography Right Anterior Oblique(RAO) projection (30°) made by the JUDKINS technique



Left coronary artery: normal left main coronary artery (LMCA); left anterior descending (LAD) coronary artery: somewhat tortuous in the middle third, but with no signs of obstruction angiographically; left circumflex (LCx) artery: with marginal branch of moderate significance, but with no signs of obstruction angiographically. **Right coronary artery (RCA):** dominant and angiographically normal. **LV:** moderately dilated cardiac chamber with diffuse hypocontractility in a moderate to severe degree; competent mitral valve and whole septum. **Conclusions:** LV systolic dysfunction in a moderate to severe degree; normal coronary arteries.

Querido Andrés hay mucha discordancia entre los estudios y la FEY.
En el ECO no informaron trastornos de la motilidad al igual que la RNM.
Porque en el VI informan deterioro moderado de la FEY y trastornos de la motilidad ventricular.

¿Cómo se puede explicar esta diferencia?

Un cordial saludo

Martin Ibarrola

Talvez fueron hechos en tiempos diferentes sem drogas o interrupcao de drogas, Puede ser que cuando se indico ó el Cate estava en una fase de falencia como tu dices por taquicardiomiopathy y antes cuando realizaron el ECO y la CMR no

Yo transcribi lo que me envió Raimundo.

Le pedire que nos envíe las fechas de los 2 examenens no invasivos y la fecha del Cate.
Y COMPRAREMOS

Tené paciencia.

Andrés R. Pérez Riera

Martin confirmado a coronarigrafia foi feita há 13 meses atrás y el ECO e RNM hace 30 dias isto indica que está respondiendo al tratamiento

Andres R Pérez Riera.

Maestro cheguei hoje de SP

Coronariografia e ventriculografia: setembro de 2016

ECO e RNM há 1 mes atrás (com BB e IECA)

Raimundo Barbosa Barros

