

# **Mujer de 88 años que consulta por palpitaciones y que no ha presentado síncope - 2016**

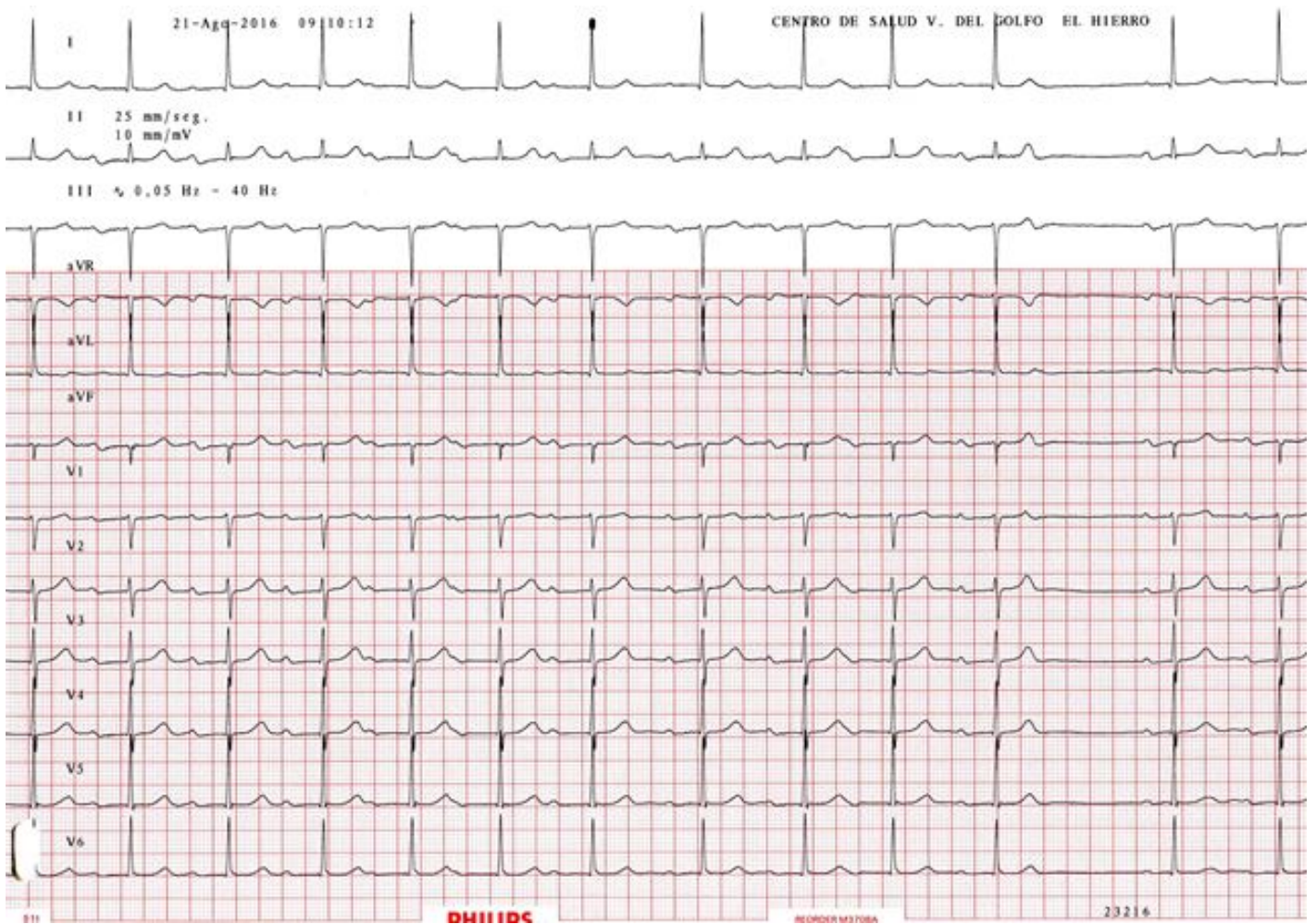
Lic. Javier García Niebla

Queridos amigos:

Me gustaría saber vuestra opinión de este electrocardiograma que pertenece a una mujer de 88 años que consulta por palpitaciones. No síncope.

Un saludo

[Javier García-Niebla](#)



## OPINIONES DE COLEGAS

Estimado Javier: me impresiona como una dualidad nodal en ritmo sinusal. Desearía saber si tiene mayor grado del BAV

Un fuerte abrazo

Daniel Dasso