

# **INFARTO DO MIOCÁRDIO COMPLICADO COM BLOQUEIO DE RAMO DIREITO**

**Prof. Dr. ANDRÉS RICARDO PÉREZ RIERA**

**Professor Colaborador da Faculdade de Medicina do ABC  
Responsável pelo Setor de Eletrovetorcardiografia  
Fundação Santo André – São Paulo – Brasil**

**TITULAR Prof. CELSO FERREIRA**

**NOME:** A. B.S.

**IDADE:** 59 ANOS

**SEXO:** MASC.

**RAÇA:** BRANCA

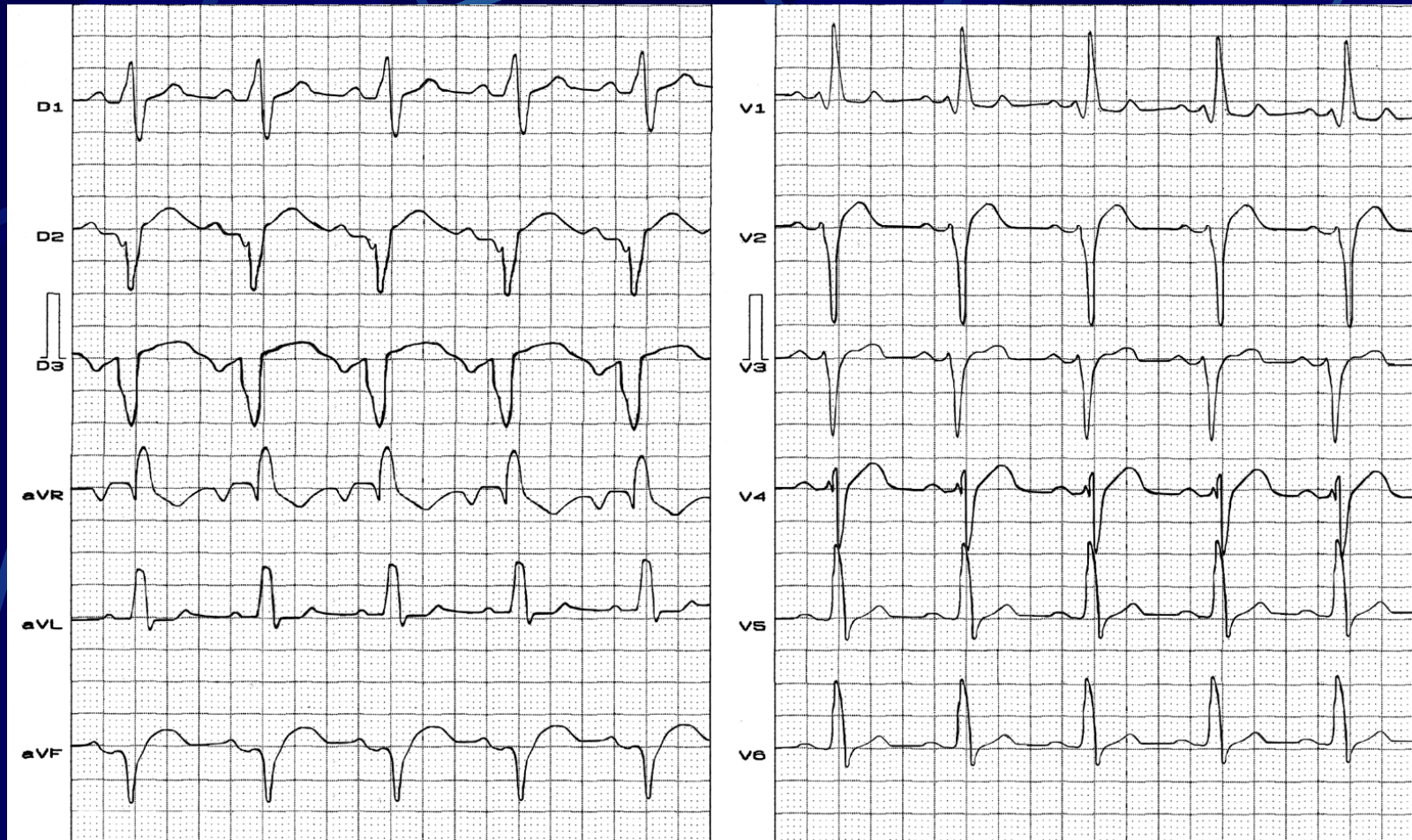
**PESO:** 80 Kg

**ALTURA:** 1,75 m

**DATA:** 12/07/2002

**NÚMERO:** 420

**MEDICAÇÃO EM USO:** ENALAPRIL 10 mg 2X; ESPIRONOLACTONA 25 mg; FUROSEMIDA 40 mg; CARVEDILOL 12,5mg 2X; AAS 2X; SUSTRATE 3X; SINVASTATINA 10mg.



**DIAGNÓSTICO CLÍNICO:** CARDIOMIOPATIA ISQUÊMICA DILATADA. HISTÓRIA DE INFARTO EM 2 OPORTUNIDADES, ÚLTIMO EM FEVEREIRO DE 2002. RECENTE EPISÓDIO DE SÍNCOPE. DISLIPIDÊMICO TIPO 2, HIPERTENSO, EX FUMANTE INVETERADO RECENTE.

# ECG/VCG PLANO FRONTAL NÚMERO: 420

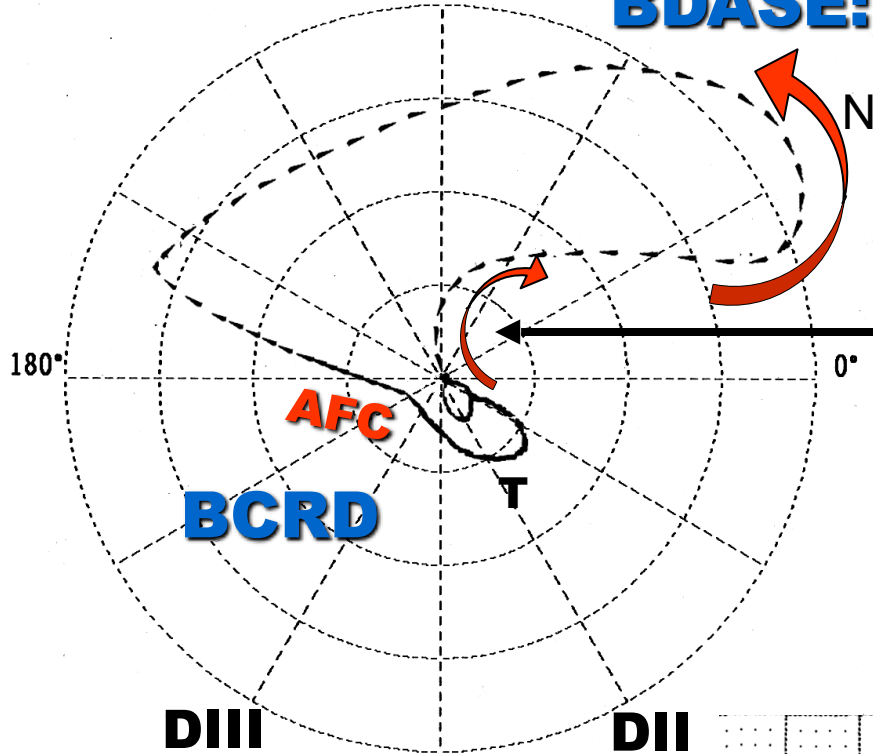


Frontal

-90°

**BDASE:**

ROTAÇÃO ANTI-HORÁRIA E EXTREMO DESVIO DO SÂQRS NOS QUADRANTES SUPERIORES

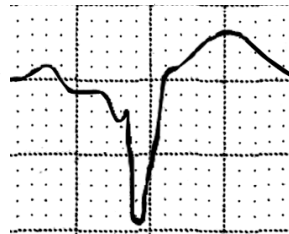
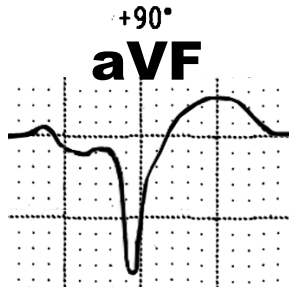
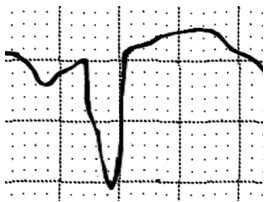

**ÁREA ELETRICAMENTE INATIVA**

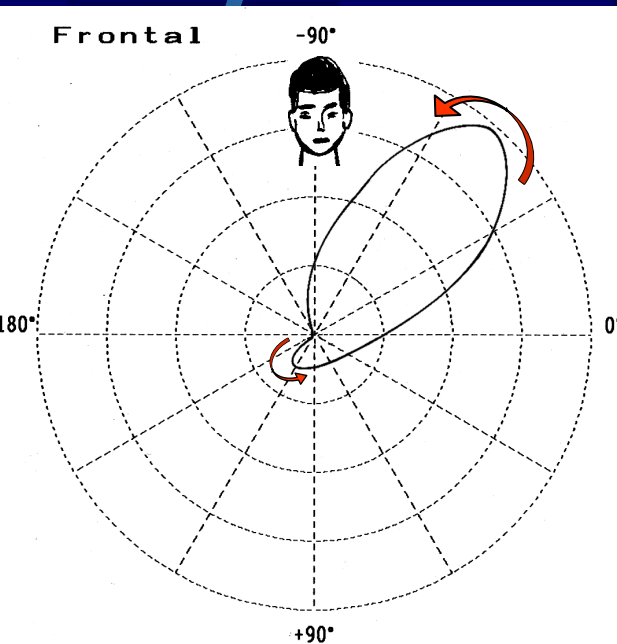
**INFERIOR:** ROTAÇÃO HORÁRIA INICIAL E QS EM DII, DII e aVF

**DIII**

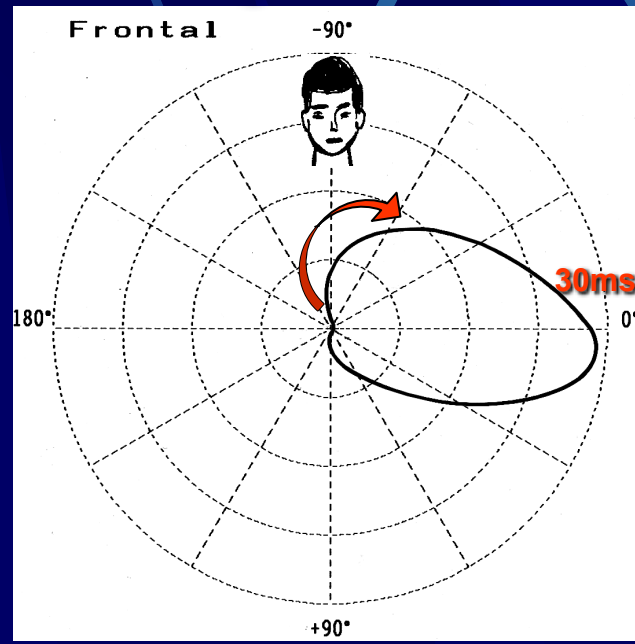
**DII**



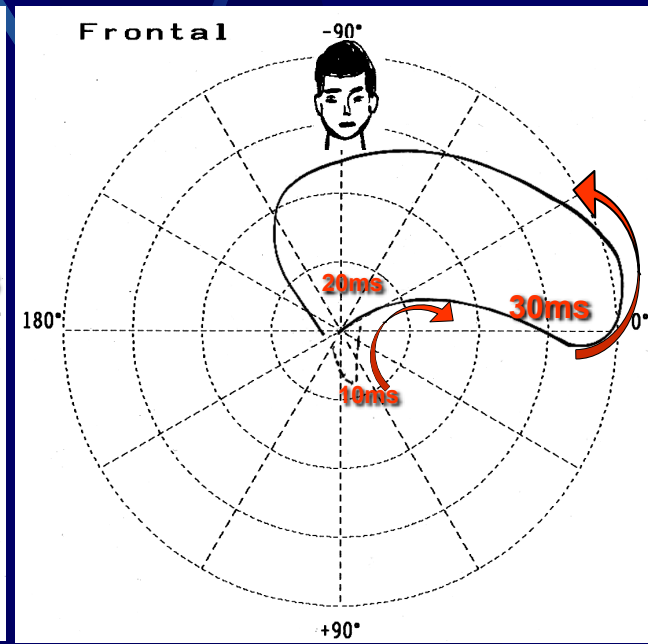
# COMPARAÇÃO DAS ALÇAS QRS NO PLANO FRONTAL NO BLOQUEIO DIVISIONAL ÂNTERO-SUPERIOR ESQUERDO (**BDASE**), ÁREA ELETRICAMENTE INATIVA INFERIOR (**AEII**) E ASSOCIAÇÃO DE AMBAS



**BDASE**

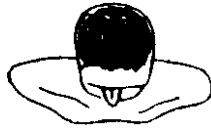

**AEII**

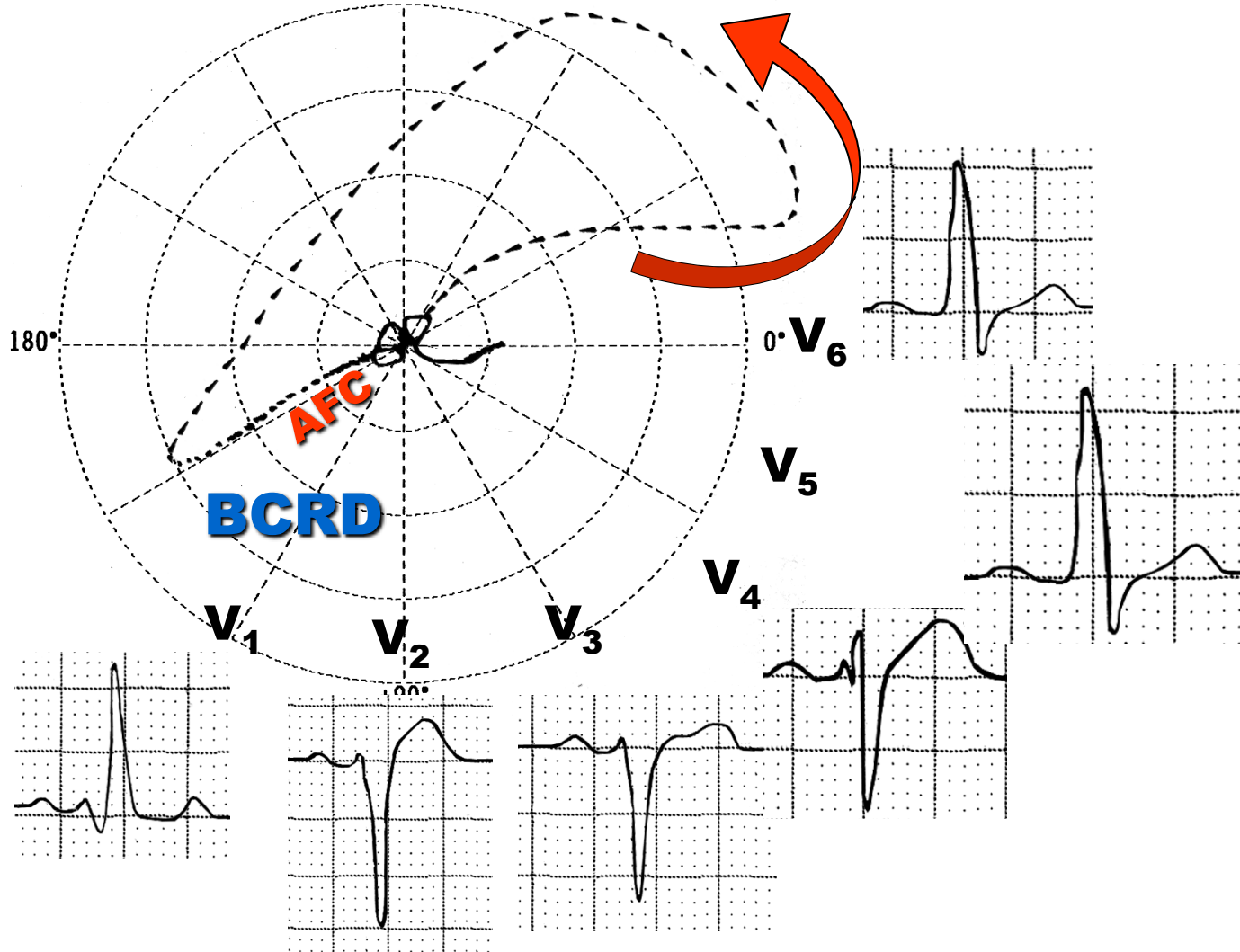


**AEII+BDASE**

# ECG/VCG PLANO HORIZONTAL NÚMERO: 420



Horizontal -90°



**BCRD ASSOCIADO À ÁREA ELETRICAMENTE INATIVA ANTERIOR**



# CONCLUSÃO FINAL DO CASO NÚMERO 420

- 1) AEII: ÁREA ELETRICAMENTE INATIVA INFERIOR;**
- 2) BDASE: BLOQUEIO DIVISIONAL ÂNTERO-SUPERIOR ESQUERDO;**
- 3) BCRD: BLOQUEIO COMPLETO DE RAMO DIREITO;**
- 4) AEIA: ÁREA ELETRICAMENTE INATIVA ANTERIOR.**

# COMENTÁRIO

O BCRD NO CURSO DE UM INFARTO AGUDO DO MIOCÁRDIO OCORRE EM 2% DOS CASOS. ESTA COMPLICAÇÃO DROMÓTropa AUMENTA AS CHANCES DE MCS POR TV/FV PÓS EVENTO PARTICULARMENTE SE ASSOCIADA À FE < 40% (1).

A INCIDÊNCIA DE TV MALIGNAS ASSOCIADAS AO INFARTO DE MIOCÁRDIO ESTÁ EM RELAÇÃO DIRETA COM A EXTENSÃO DO MESMO (2).

QUANDO O INFARTO AGUDO COMPLICA COM O APARECIMENTO DE BCRD, ASSINALA A POSSIBILIDADE DE OBSTRUÇÃO PROXIMAL DA ARTÉRIA DESCENDENTE ANTERIOR E CONSEQUENTEMENTE CORRESPONDE A UM INFARTO EXTENSO COM ELEVADO RISCO DE MCS ARRÍTMICA. NESTES CASOS, ESTÁ INDICADO O IMPLANTE DE UM CARDIODESFIBRILADOR AUTOMÁTICO PROFILÁTICO (3).

1) Lamas GA, Mueller JE, Turi AG, et. al. A simplified method to predict occurrence of complete heart block during acute myocardial infarction. Am J Cardiol; 1986 57: 1213-1218.

2) Geltman EM, Ehsani AA, Campbell MK, et al.: The influence of location and extent of myocardial infarction on long-term ventricular dysrhythmia and mortality. Circulation 1979; 60:805-810.

3) Brugada P, Wellens F, Andries E. A prophylactic implantable cardioverter-defibrillator? Am J Cardiol 1996; 78 (suppl 5A):128-133.

# COMENTÁRIO

O INFARTO AGUDO DE MIOCÁRDIO COMPLICADO COM BCRD É IDENTIFICADO FACILMENTE NO ECG, UMA VEZ QUE A NECROSE MODIFICA AS PORÇÕES INICIAIS (40ms INICIAIS DO QRS) E O BCRD APENAS A PORÇÃO FINAL DA DESPOLARIZAÇÃO VENTRICULAR. ASSIM, A SENSIBILIDADE DO ECG PARA O DIAGNÓTICO DE INFARTO AGUDO DE MIOCÁRDIO ASSOCIADO A BCRD É A MESMA QUE SEM O DISTÚRBO DROMOTRÓPO .

OS CRITÉRIOS ELETROCARDIOGRÁFICOS DO BRD ASSOCIADO A INFARTO ÂNTERO-SEPTAL SÃO:

- 1)  $V_3R$ ,  $V_1$  e ou  $V_2$ : QR ou QR.
- 2)  $V_5$  - $V_6$ , RS
- 3) DERIVAÇÕES TRANSICIONAIS  $V_3$  e  $V_4$ : QS.

BCRD ASSOCIADO A INFARTO ÂNTERO-LATERAL MOSTRA QS EM  $V_5$  E  $V_6$  OU DE  $V_4$  A  $V_6$  ASSOCIADO A SUPRADESNIVELAMENTO DO SEGMENTO ST CONVEXO PARA CIMA E ONDAS T SIMÉTRICAS E NEGATIVAS DE BASE LARGA.



# COMENTÁRIO

**SOBREVIVENTES DE INFARTO AGUDO COM FE < 35 QUE APRESENTEM TV-S DURANTE O ESTUDO ELETROFISIOLÓGICO NÃO REVERTIDA COM PROCAINAMIDA EV CONSTITUEM-SE EM PACIENTES DE ESCOLHA PARA O IMPLANTE DO CDI PROFILÁTICO. PACIENTES COM TV-S NOS QUAIS AS DROGAS SE MOSTRAM INEFICAZES, DEVEM RECEBER O CDI PROFILÁTICO ASSOCIADO A AMIODARONA E/OU BETA-BLOQUEADOR.**