



Ateneo Clínico

Vannoni, Guido
Residencia de Cardiología
Hospital Dr. Cosme Argerich

Paciente: T.R.

Sexo: Masculino

Edad: 66años

F.I.: 27/2/18

□ Motivo de internación

Disnea.

□ Enfermedad Actual

Presenta cuadro de disnea en clase funcional II de aproximadamente 3 meses de evolución que progresa a clase funcional IV en las últimas semanas.

Antecedentes personales

□ Factores de riesgo cardiovascular

□ Ex tabaquista

□ Diabético no insulinizado

□ Antecedentes de enfermedad actual

□ Serología positiva para Chagas

□ Medicación habitual:

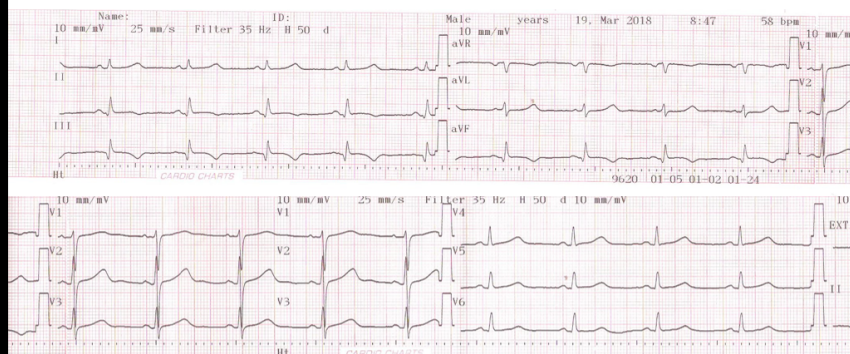
□ Metformina 850mg cada 12 horas VO

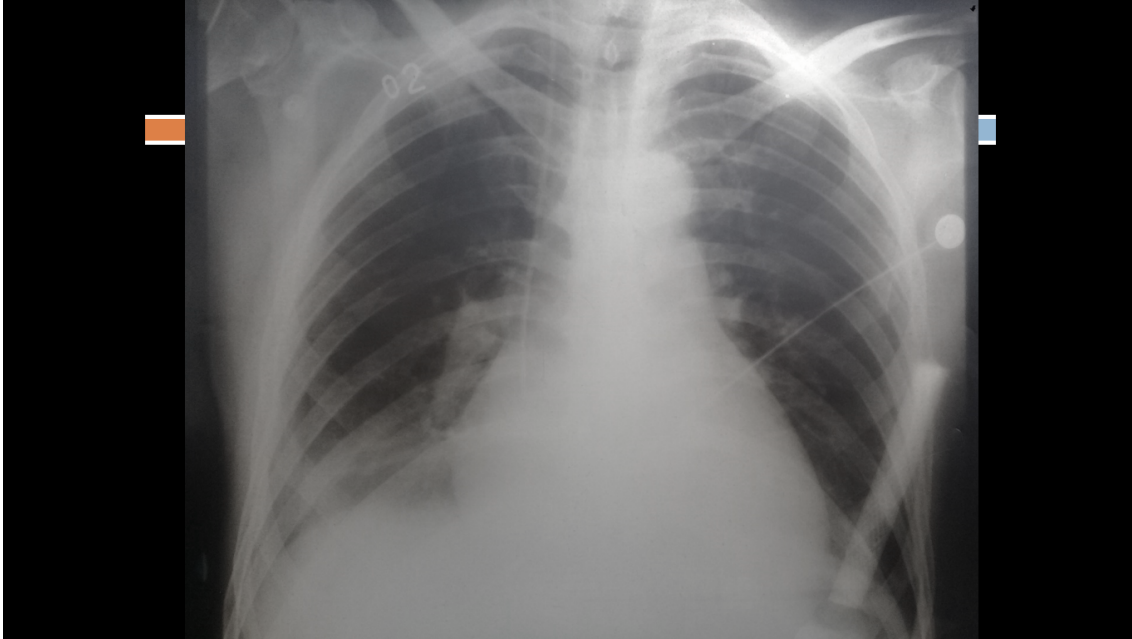
Examen Físico Ingreso a sala 27/2/18

TA 120/60mmHg	FC 80 l.p.m	FR 16 c.p.m.	T 36°	IMC: 23 Peso:57kg Altura: 1,55mts
------------------	-------------	--------------	-------	---

- **Aspecto Cardiovascular:** Buena perfusión periférica, ingurgitación Yugular 3/3 sin colapso inspiratorio, choque de punta en 5to espacio intercostal, línea axilar anterior, R1 y R2 en cuatro focos, silencios impresionan libres. Edemas en miembros inferiores 2/6. Pulsos periféricos conservados.
- **Aspecto Respiratorio:** Buena mecánica ventilatoria con buena entrada de aire bilateral, crepitantes bibasales.
- **Abdomen:** Blando depresible indoloro. No se palpan visceromegalias.
- **Aspecto neurológico:** Lúcido, sin signos de foco motor o sensitivo.

Electrocardiograma





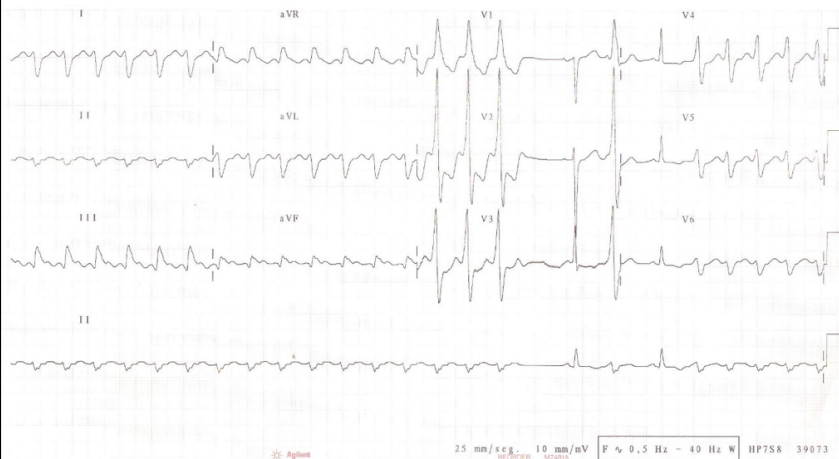
Evolución en sala de cardiología 27/2/18 al 28/2/18

- Presenta ecocardiograma bed-side hecho en guardia externa donde se informa deterioro severo de la función sistólica y aneurisma inferior.
- Se interpreta como insuficiencia cardíaca secundario a enfermedad de Chagas
- Inicia tratamiento para insuficiencia cardíaca con diuréticos y enalapril

Evolución en sala de cardiología 27/2/18 al 28/2/18

- El día 28/2 presenta palpitations, seguidas de ángor y mareos.
- Se constata paciente taquicárdico, con TA 100/60, sudoroso.
- Se realiza ECG

ECG 28/2/2018



Evolución en UCO 28/2/18 al 5/3/18

- Se interpreta TVMS por lo que ingresa a UCO, donde se realiza CVE x3 con 270J no exitosa.
- Se indica carga y mantenimiento de amiodarona, revirtiendo a ritmo sinusal.
- Presenta curva enzimática positiva, que se desestima e interpreta secundario a la cardioversión.
- El día 28/2 se realiza ecocardiograma

ECOCARDIOGRAMA 28-2-17

DDVI:55mm

DSVI: 39mm

SIV 0,8cm

PP 0,7cm

- Ventrículo izquierdo dilatado (Volumen biplanar de 138ml) con aneurisma inferior, adelgazamiento del septum inferior. Resto de las paredes con grosor conservado
- Deterioro moderado a severo de la función sistólica global
- Aneurisma inferior basal y medio. Aquinesia del septum inferior. Hipoquinesia del resto de los segmentos.
- El análisis del Strain bidimensional muestra un claro deterioro de los valores en las paredes inferior posterior y septum inferior valores en el límite inferior normal en la pared lateral y normales en la pared anterior.
- Aurícula izquierda levemente dilatada (Área=25cm²)
- Cavidades derechas normales.
- Ligera esclerosis aórtica con apertura normal
- Insuficiencia leve.
- Resto de las válvulas morfológicamente normales.
- Patrón de llenado tipo relajación prolongada.

Evolución en UCO 28/2/18 al 5/3/18

- Electrofisiología indica balance negativo y luego completar estudio del paciente mediante CCG.
- Recibe tratamiento completo para insuficiencia cardíaca y amiodarona 1 gramo día.
- Por malos controles glucémicos inicia insulina NPH
- El día 5/3 se decide pase a sala general.

Evolución en sala de cardiología 5/3/18 a la fecha

- El 8/3/18 se realiza CCG

CCG

- Tronco: de normal calibre, sin lesiones
- Descendente anterior: Presenta dos lesiones severas en tándem, una de ellas en bifurcación de diagonal.
- Circunfleja: Presenta lesión severa a nivel de porción AV.
- Coronaria derecha: Se encuentra ocluida en su tercio medio. Se visualizan lechos distales por circulación colateral hetero-coronariana.
- Score de SYNTAX: 23

Evolución en sala 8/3 a la fecha

- Se decide realizar cámara gamma para evaluar isquemia y eventual revascularización

Ergometría

- Protocolo WHO
 - Frecuencia cardiaca prevista (max/submax); 155/132 lpm
 - Max frecuencia cardiaca alcanzada: 98 lpm (63%/74%)
 - Doble producto 14301
 - Maxima presión sistólica 145
 - Maxima presión diastólica 80
 - Max METS 7,4
 - Max VO2: 25,9
- RESULTADO:
 - Prueba insuficiente por no alcanzar la FC submaxima para la edad, realizada bajo tratamiento betabloqueante
 - Detenida por agotamiento muscular a los 450 KGM
 - No se observaron arritmias
 - No presento cambios en el segmento ST-T
 - Comportamiento normal de la TA y la FC
 - No refirió angor ni equivalentes hasta el DP alcanzado.

Cámara Gamma 17/3/18

- Se realizó estudio de perfusión miocárdica SPECT con MIBI Tc en reposo.
- Esfuerzo: aperfusión inferior de ápex a base. Hipoperfusión moderada apical anterior apical y medioventricular. Hipoperfusión moderada inferoseptal medioventricular y severa basal.
- Reposo: Normaliza la perfusión anterior. Resto sin cambios.
- Gated Post Estrés:
- FEY 29%, VFD 171ml VFS 121ml
- Discinesia inferobasal. Acinesia del resto de los segmentos inferiores sin engrosamiento.
- Conclusión:
 - El estudio evidencia isquemia en territorio de arteria DA. Secuela de necrosis en probable territorio de CD.
 - La FVI está severamente deprimida con severo aumento de volúmenes.

Score de suma	Score de esfuerzo	Score diferencia
21	17	4

Evolución en sala 8/3/18 a la fecha

- Es evaluado en conjunto, decidiéndose angioplastia a arteria DA.
- Por parte de EEF se decide conducta expectante hasta resolución de su cardiopatía de base.