



ATENEO CLÍNICO

**Hospital Dr. Cosme Argerich.
Servicio de Cardiología**

**Guido Vanonni
09/11/2016**

Paciente: E.B. Edad: 56 años Sexo: Femenino
Ingreso: 18/3/2016
Alta: 19/3/2016

- **Motivo de internación:**

Ablación programada de TV

- **Enfermedad Actual:**

Paciente con antecedentes de enfermedad de Chagas y colocación de CDI en 1998 por prevención secundaria con múltiples descargas apropiadas por lo que se interna en forma programada para ablación de TVMS.

Antecedentes de enfermedad actual

- Enfermedad de Chagas diagnosticada en 1988 en estudio de screening, asintomática.
- Padre muerto por cardiopatía chagásica. Dos hijos con serología positiva para Chagas.
- Muerte súbita en 1998 en contexto de TVMS por lo que se implanta CDI como prevención secundaria. Recambio de generador 2003 por agotamiento del mismo y nuevo recambio en 2005 por Endocarditis Infecciosa asociada a dispositivo.
- Internaciones por tormenta eléctrica en 2007 y 2009 en contexto de hipokalemia. (Hospital Argerich)

Antecedentes personales

- Factores de Riesgo Cardiovascular: Hipertensión arterial en tratamiento.
- Antecedentes epidemiológicos: Oriunda de región rural de Santiago del Estero.
- Medicación Habitual:
 - Sotalol 160mg día VO
 - Enalapril 10mg día VO

Interrogatorio de CDI

Modelo de DAI: Maximo VR 7232
 Nº serie: PRN636208S

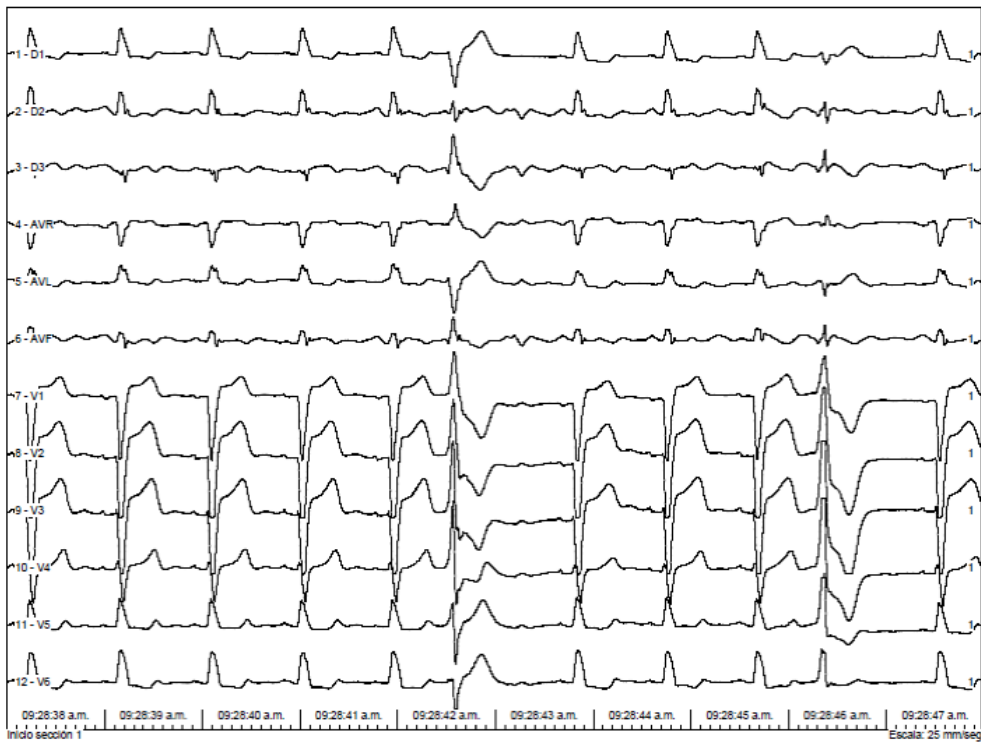
22, Jul 2016 09:47:53
 Software 9979 Versión 7.0
 Copyright Medtronic, Inc. 2003

Informe de lista de episodios TV/FV Página 1

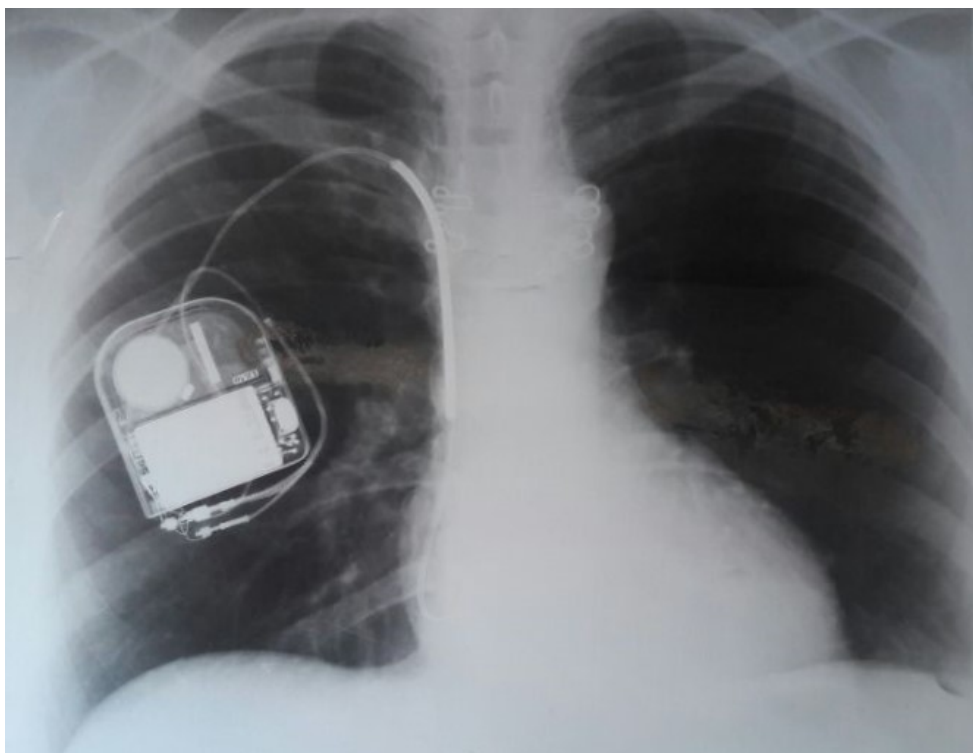
Última interrogación: 22, Jul 2016 14:18:50
 Últimos episodios borrados: 29, Sep 2009 15:24:50

NºD	Fecha/hora	Tipo	Ciclo V.	Última Rx	Efectiva	Duración
(Sin datos desde la última sesión.)						
-----Última sesión (28, Abr 2016)-----						
16	11, Mar 18:37:50	TVR	310 ms	TVR Rx 1	Si	19 seg
15	11, Mar 14:22:21	TVR	310 ms	TVR Rx 1	Si	8 seg
14	03, Ene 19:48:53	TV	330 ms	TV Rx 1	Si	8 seg
13	11, Ago 19:05:29	TVR	280 ms	TVR Rx 1	Si	7 seg
12	18, Feb 05:52:06	TVR	310 ms	TVR Rx 1	Si	7 seg
11	18, Feb 05:51:36	FV	220 ms	FV Rx 1	Si	12 seg
10	22, Jul 16:31:22	TVR	250 ms	TVR Rx 1	Si	6 seg
9	02, Jun 15:13:24	TVR	260 ms	TVR Rx 1	Si	7 seg
8	28, Feb 01:16:38	TVR	290 ms	TVR Rx 1	Si	6 seg
7	07, Nov 18:09:29	TVR	270 ms	TVR Rx 1	Si	8 seg
6	26, May 15:58:51	FV	280 ms	(Rx sin administrar)		12 seg
5	07, Ene 12:26:44	FV	210 ms	FV Rx 1	Si	13 seg
4	29, Nov 02:03:22	TVR	300 ms	TVR Rx 1	Si	7 seg
3	09, Nov 21:08:30	FV	280 ms	(Rx sin administrar)		9 seg
2	07, Nov 20:33:32	TVR	310 ms	TVR Rx 1	Si	11 seg
1	21, Oct 11:01:58	TVR	310 ms	TVR Rx 1	Si	8 seg

ELECTROCARDIOGRAMA PREVIO A LA ABLACIÓN



RADIOGRAFIA DE TORAX



ECOCARDIOGRAMA DOPPLER 15/8/07

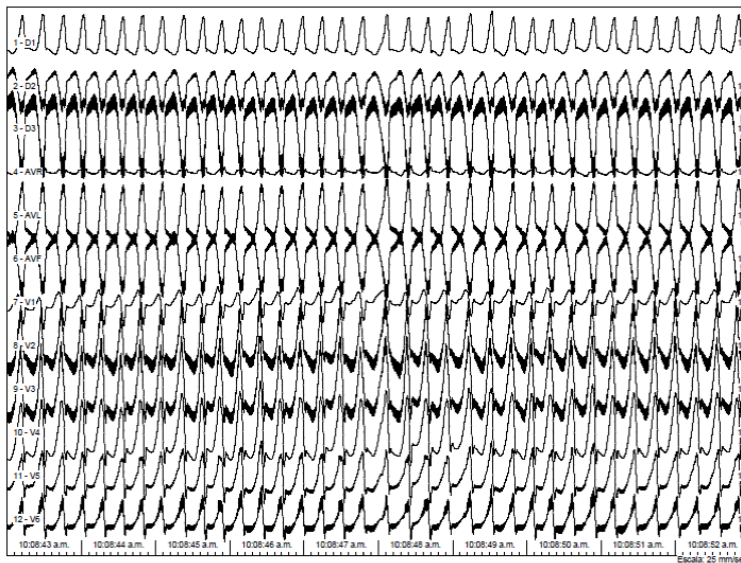
DDVI: 50mm DSVI:29mm SIV:1,15mm PP:0,9mm

- Ventrículo izquierdo no dilatado con grosor parietal normal
- Aneurisma inferobasal
- Hipoquinesia apical y del septum anterior
- Deterioro moderado de la función sistólica global
- Aurícula izquierda normal
- Cavidades derechas normales; se observa catéter de CDI
- Calcificación del anillo mitral
- Patrón de llenado de tipo relajación prolongada
- Pericardio normal.

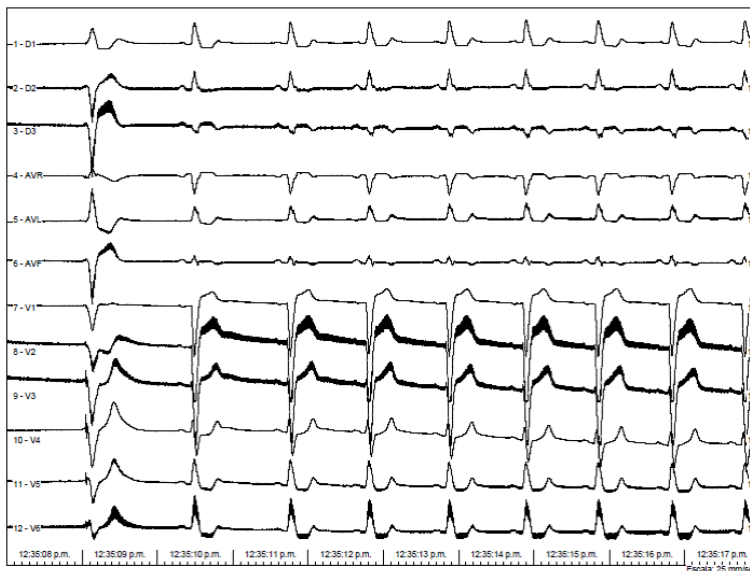
Evolución (18/3/16)

- Se interna de forma programada para realizar ablación por radiofrecuencia con mapeo tridimensional.

TV reproducida durante estudio electrofisiológico



Electrocardiograma posterior a la ablación



Evolución

- Procedimiento de ablación sin complicaciones, evoluciona favorablemente.
- Es dada de alta a las 24 horas.

Medicación al alta

- Sotalol 160mg día VO
- Enalapril 10mg día VO

Seguimiento

- La paciente evoluciona favorablemente, sin nuevos episodios de TV/FV hasta la fecha del ultimo control (6-10-2016).
- Continua en seguimiento por servicio de EEF