

Mujer de 36 años con MP bicameral que presenta palpitaciones esporádicas – 2022

Dr. Jorge Betancourt

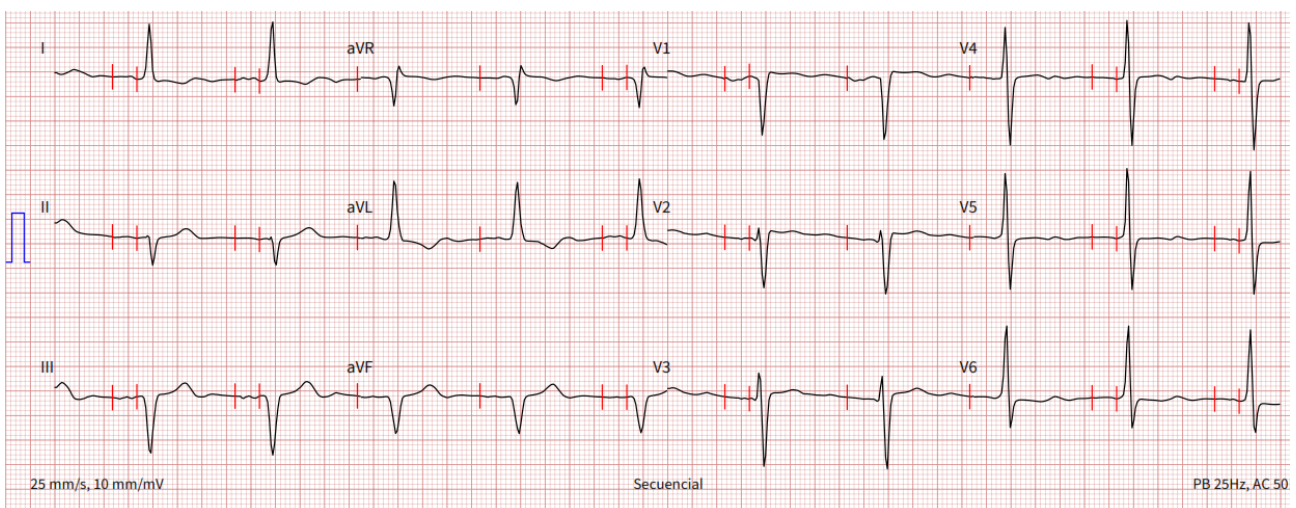
Saludos colegas:

Presento un caso.

Paciente de sexo femenino de 36 años de edad. Hace 6 años se coloca marcapaso bicameral SJ, por presentar FA lenta y bloqueo AV completo. Acude por presentar palpitaciones esporádicas. Se ha indicado tomar Warfarina, atenolol y amiodarona.

El ecocardiograma indica dilatación biauricular.

Dr. Jorge Betancourt.



OPINIONES DE COLEGAS

Buen día Dr, ¿se podría saber la ubicación del catéter ventricular?

Independientemente de eso podría hacer una prueba con el programador, de estimulación ventricular, y si tiene conducción VA, sospechar vía accesoria.

Y la pregunta de la ubicación del catéter, vá relacionado a los QRS angostos.

Saludos

Raúl Velázquez