



Ateneo Clínico

Hospital Argerich - Residencia de Cardiología

Matti Sofia Ileana

30-11-2022

Paciente: S.G.

Edad: 63 años.

Sexo: femenino.

Fecha de ingreso: 11-07-2022

Fecha de egreso: 15-07-2022

Días de internación: 4 días.

Motivo de internación: dolor precordial.

Enfermedad actual:

Paciente comienza cuadro clínico actual el día 11-07 con dolor precordial, tipo urente, con irradiación a hombros, espalda y epigastrio; motivo por el cual consulta al Hospital Rivadavia.

ANTECEDENTES

Factores de riesgo cardiovasculares:

- Hipertensión arterial.
- Dislipidemia.
- Sobrepeso.
- Sedentaria.

Antecedentes cardiovasculares:

-Episodios de dolor precordial, de tipo urente, con irradiación a hombros y espalda, de 15 -30 minutos de duración, de 20 días de evolución previo a la consulta al Hospital Rivadavia.

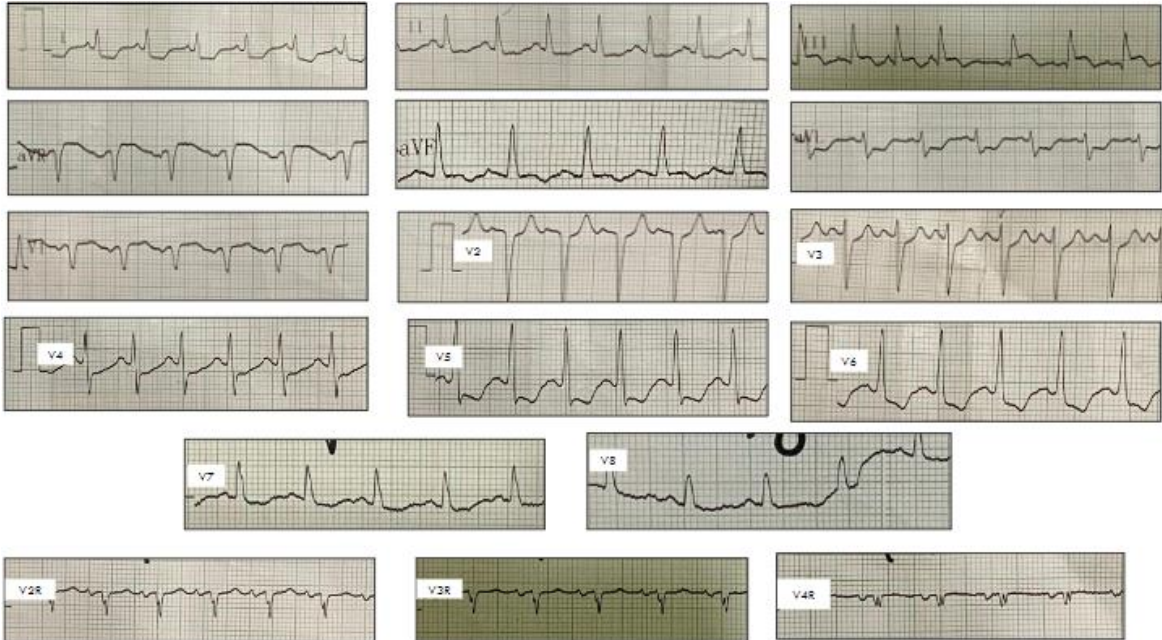
Otros antecedentes:

- Artritis reumatoidea diagnosticada hace 15 años.
- Síndrome vertiginoso con diagnóstico en 2020.

Medicación habitual:

- Enalapril 5 mg/12 hs.
- Naproxeno 500 mg/día.
- Meprednisona 4 mg/día.

ELECTROCARDIOGRAMA HOSPITAL RIVADAVIA 11-07-2022



EVOLUCIÓN EN HOSPITAL RIVADAVIA 11-07-2022

Se interpreta cuadro como síndrome coronario agudo sin elevación del ST de alto riesgo y se decide su derivación de manera urgente a nuestro hospital en plan de cinecoronariografía y eventual angioplastia.

CINECORONARIOGRAFÍA 11-07-2022

INFORME CINECORONARIOGRAFÍA 11-07-2022

- **Tronco Coronario Izquierdo:** De normal calibre. Ostium libre. Sin lesiones angiográficamente significativas.
- **Arteria Descendente Anterior:** De normal calibre y desarrollo. **Presenta lesión significativa extensa en tercio proximal hasta tercio medio, y una lesión significativa circunscripta en tercio distal.** Da origen a ramos septales y diagonales de buen calibre, sin lesiones angiográficamente significativas. **Brinda circulación colateral hacia arteria coronaria derecha.**
- **Arteria Circunfleja:** De buen calibre. Da origen a un ramo lateroventricular de buen calibre, que presenta una **lesión significativa proximal.**
- **Arteria Coronaria Derecha:** De normal calibre y desarrollo. Dominante. **Presenta lesión significativa en tercio proximal, lesión suboclusiva en tercio medio y tercio distal.**
- **Conclusiones:** *Enfermedad aterosclerótica de arterias coronarias. -Enfermedad significativa de tres vasos principales: arteria descendente anterior, arteria coronaria derecha y arteria circunfleja.*

EVOLUCIÓN EN LABORATORIO DE HEMODINAMIA 11-07-2022

Se realiza angioplastia exitosa con colocación de BMS x 3 a tercio proximal, medio y distal de arteria descendente anterior y angioplastia exitosa con colocación de BMS x 4 de distal a proximal de arteria coronaria derecha.

Presenta episodio de fibrilación auricular de alta respuesta ventricular, sin descompensación hemodinámica, con cardioversión farmacológica con amiodarona de manera exitosa.

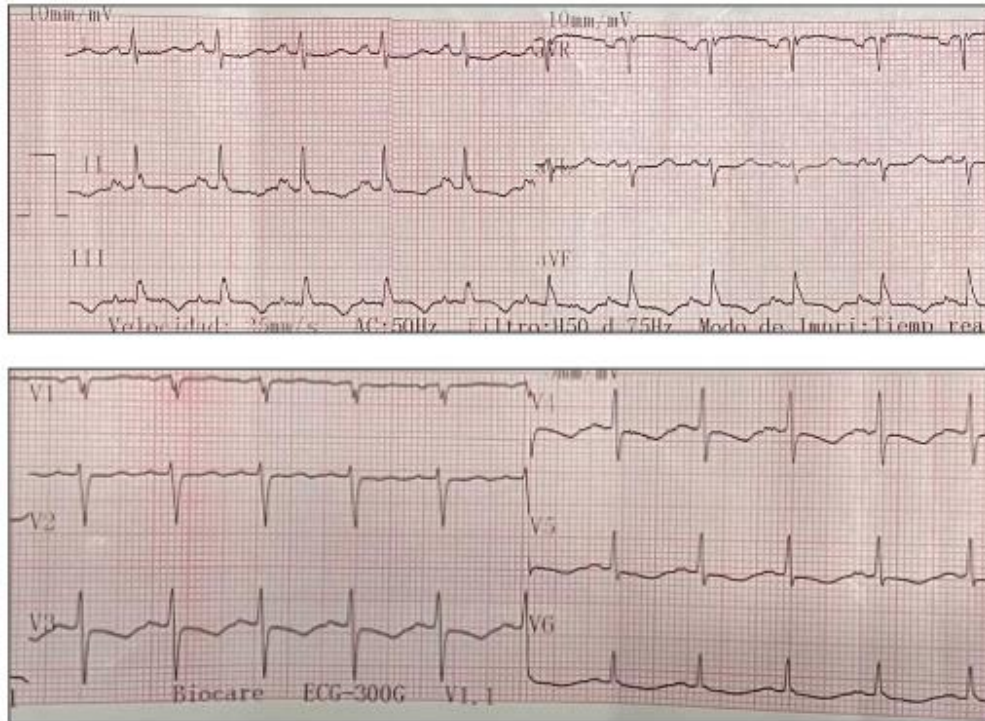
Ingres a Unidad Coronaria para control evolutivo y seguimiento.

EXAMEN FÍSICO DE INGRESO A UNIDAD CORONARIA 11-07-2022

TA	FC	FR	T°	SATO2
100/70 mmHg	100 lpm	22 rpm	36°	98% CN 3 lts.
Peso	Altura	IMC		
65 Kg.	1.65 mts.	23,9 kg/mts2		

- **Cardiovascular:** R1 y R2 en 4 focos, silencios libres, sin ingurgitación yugular. Regular perfusión periférica, sin edemas asociados.
- **Respiratorio:** regular mecánica ventilatoria a expensas de taquipnea superficial, buena entrada de aire bilateral, crepitantes hasta vértices.
- **Neurológico:** lúcida, sin signos de foco motor ni meníngeo.
- **Abdominal:** blando, depresible, indoloro, RHA presentes.
- **Otros:** punción radial derecha con vendaje compresivo.

ELECTROCARDIOGRAMA
DE INGRESO A UNIDAD
CORONARIA
11-07-2022



EVOLUCIÓN EN UNIDAD CORONARIA DEL 11-07-22 AL 13-07-22

Se interpreta cuadro como infarto agudo de miocardio con elevación del ST inferior, sin tiempos y con pródromos, con angioplastia coronaria primaria exitosa.

Evoluciona hemodinámicamente estable, afebril, con signos de sobrecarga hídrica; con buena respuesta al balance negativo con diuréticos de asa en bolos.

Por estabilidad clínica, el día 13 - 07 se decide su pase a Sala de Cardiología.

Se realiza ecocardiograma.

ECOCARDIOGRAMA TRANSTORÁCICO
13-07-2022

INFORME ECOCARDIOGRAMA TRANSTORÁCICO

13-07-22

DDVI	DSVI	SIV	PP
43 mm	32 mm	8 mm	8 mm

- Inadecuada ventana ultrasónica.
- FC durante el estudio 110x´.
- **FEy 35 %.**
- Ventrículo izquierdo no dilatado con grosor parietal normal.
- **Aquinesia inferior basal y del septum posterior basal. Hipocinesia del resto de las paredes.**
- Flujos AV de relajación prolongada.
- Aurícula izquierda no dilatada.
- Cavidades derechas normales.
- Válvulas morfológicamente normales, sin evidencias de disfunción.
- No se observa derrame pericárdico.

EVOLUCIÓN EN SALA DE CARDIOLOGÍA DEL 13-07-22 AL 15-07-22

Evoluciona con resolución de los signos de sobrecarga y se optimiza tratamiento médico.

Debido al antecedente de AR, se realiza interconsulta con reumatología, quienes solicitan laboratorio con perfil reumatológico y seguimiento al alta.

El día 15-07 se otorga alta hospitalaria, bajo seguimiento ambulatorio por servicio de Cardiología y Reumatología.

MEDICACIÓN AL ALTA

- Aspirina 100 mg al día.
- Clopidogrel 75 mg al día.
- Atorvastatina 80 mg al día.
- Bisoprolol 5 mg al día.
- Enalapril 2,5 mg cada 12 hs.
- Espironolactona 25 mg al día.
- Meprednisona 4 mg al día.
- Metotrexato 10 mg al día.
- Omeprazol 20 mg al día.

LABORATORIO

Valores	Ingreso	Al alta
Hto % - Hb g/dl	42 - 14	39- 12.5
GB / mm3	14200	17200
Plaquetas / mm3	387000	381000
Glucemia mg/dl	157	180
Urea - Creatinina mg/dl	37 - 0.95	63 - 1
BT mg/dl - GOT - GPT U/l	0.45 - 34 - 24	0.48 - 33 - 20
TP % - KPTT seg - RIN	114 - 26 - 0.96	116 - 23 - 0.95
Na - K - Cl mmol/l	138 - 3.45 - 98	134 - 4.5 - 96
CK - CKMB U/l	70	167
Troponina pg/ml	505	-
Pro BNP pg/ml	5916	-

Otros	CT 258 HDL 60 LDL 159 HbA1c 5.9 TSH 1.37 ERS 12 PCR 23 C3 150 C4 35
--------------	--