

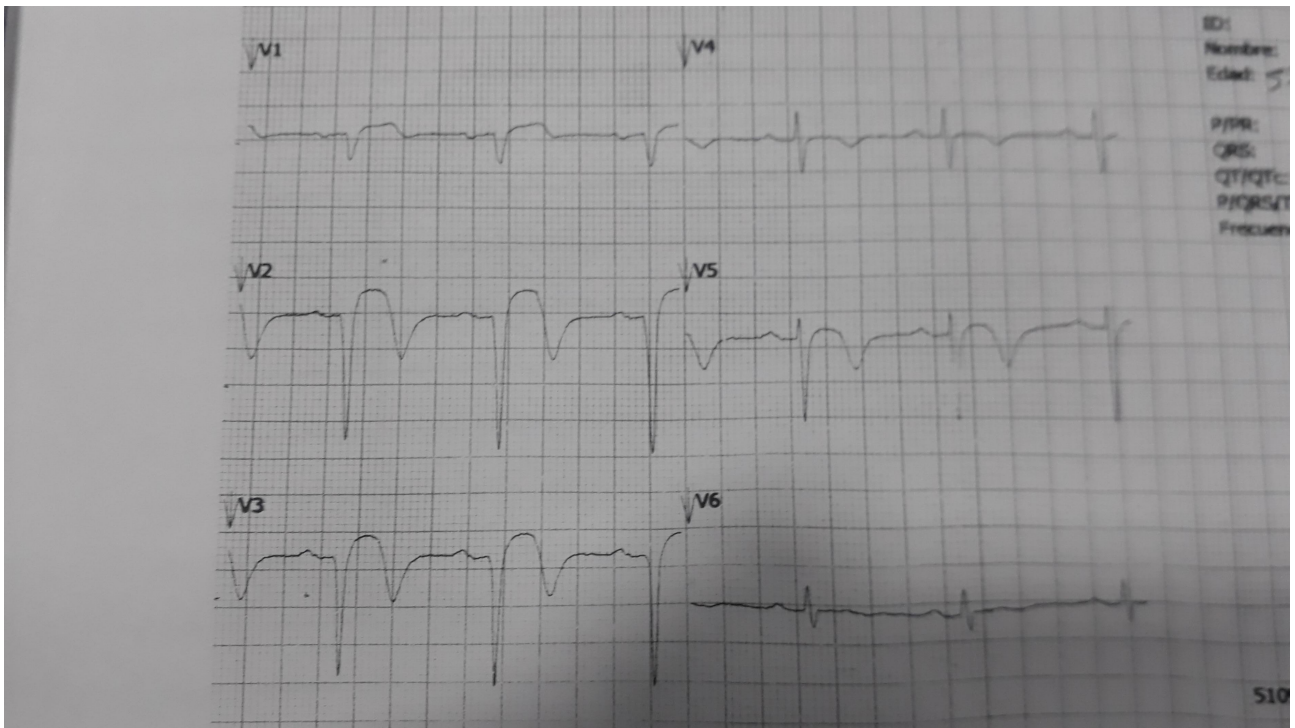
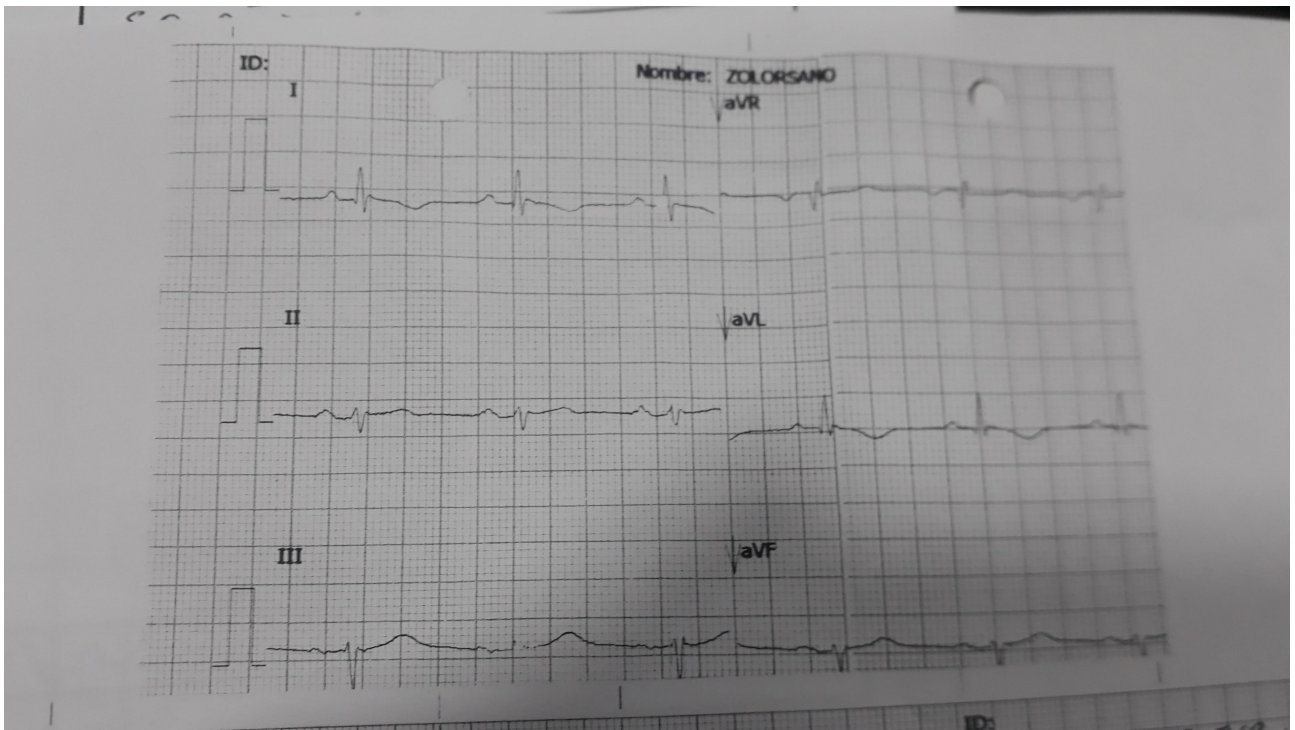
**Paciente diabético de 58 años con
ángor prolongado a quién se
implanta un stent en DA proximal
con persistencia de supradesnivel
del ST – 2022**

Dra. Lorena Cambarere

Paciente de 58 años DBT con dolor precordial de 14 hs de evolución derivado para hemodinamia donde se implanta stent en DA proximal,

ECG post angioplastia DE ALTA ¿por qué persiste desnivel supra delST T ...¿disquinesia ?

Lorena Cambarere



OPINIONES DE COLEGAS

Estimada Dra. Cambarere,

El paciente llegó al hospital ya con un infarto de varias horas de duración y la reperfusión fue tardía dejando un infarto extenso de cara anterior resultando como Ud. dice en disquinesia y con el tiempo en aneurisma. Eso es lo que el ECG muestra con el persistente supra desnivel y las ondas q. El ecocardiograma mostrará la disquinesia y una fracción de eyección reducida.

Saludos,

Mario D. Gonzalez