



**ATENEO
CLÍNICO**

Hospital General de Agudos Dr. Cosme Argerich
Residencia de Cardiología

Sofía Pizarro
12/10/22

Paciente: Q.C	Edad: 52 años	Sexo: femenino
Fecha de ingreso: 20/05/22	Fecha de egreso: 18/07/22	
Días de internación: 60		

MOTIVO DE CONSULTA

Imagen en válvula mitral.

ENFERMEDAD ACTUAL

Paciente con antecedente de internación reciente en Clínica Médica por ACV isquémico tromboembólico de etiología en estudio, se realiza ETE de manera ambulatoria que evidencia masa a nivel del tip de ambas valvas mitrales por lo que se decide su internación en Sala de Cardiología para estudio y tratamiento.

ANTECEDENTES

FACTORES DE RIESGO CARDIOVASCULAR

- Obesidad (IMC 36 kg/m²)
- HTA

ANTECEDENTES DE ENFERMEDAD ACTUAL

- Internación en Clínica Médica desde abril del 2022 por ACV isquémico con múltiples focos isquémicos.

MEDICACIÓN HABITUAL

- Aspirina 100 mg por día.
- Atorvastatina 40 mg por día.
- Valsartán 160 mg por día.

EXÁMENES COMPLEMENTARIOS PREVIOS

DOPPLER DE VASOS DE CUELLO 12/04/22

Ateromas subintimales bilaterales con patrón de flujo conservado en todos los vasos.

HOLTER 19/04/22

Ritmo sinusal durante todo el estudio. No se observan alteraciones de la conducción AV ni intraventricular. La paciente no refiere síntomas.

FC máx: 114 lpm. FC mín: 59 lpm. FC promedio: 78 lpm. EV en 24hs: 0. ESV en 24hs: 6.

ECOCARDIOGRAMA TRANSTORÁCICO 18/04/22

DDVD	DDVI	DSVI	SIV	PP	AI
17 mm	31 mm	31 mm	11 mm	8 mm	15 cm ²

Ventrículo izquierdo con diámetro conservado y grosor parietal normal. Función sistólica normal, sin alteraciones segmentarias de la contracción. Fracción de eyección del 66%. Aurícula izquierda no dilatada (área 15 cm²). Patrón de llenado del ventrículo izquierdo de tipo normal. Cavidades derechas no dilatadas. Función sistólica del ventrículo derecho

conservada. Aurícula derecha no dilatada. Válvulas morfológicamente normales. No se observa derrame pericárdico.

RESONANCIA MAGNÉTICA NUCLEAR 24/04/22

Angioresonancia de vasos intra y extracraneales sin alteraciones. Alteración de señal cortical en topografía de convexidad parietal derecha de disposición post central, presenta señal hiperintensa en T2 y FLAIR con restricción en difusión sugestivo de **evento vascular subagudo**. Alteraciones de señal cortico-subcortical hiperintensas en T2 y FLAIR topografía frontal precentral izquierda fronto-rolándica y post central del mismo lado así como también a nivel fronto opercular izquierdo, **sugestivas de secuelas vasculares**. Por lo demás el parénquima encefálico muestra **múltiples imágenes focales brillantes en T2 y FLAIR en sustancia blanca subcortical y profunda de ambos hemisferios cerebrales, hallazgos vinculables a daño isquémico crónico**. Resto sin particularidades.

ECOCARDIOGRAMA TRANSESOFÁGICO 20/05/22

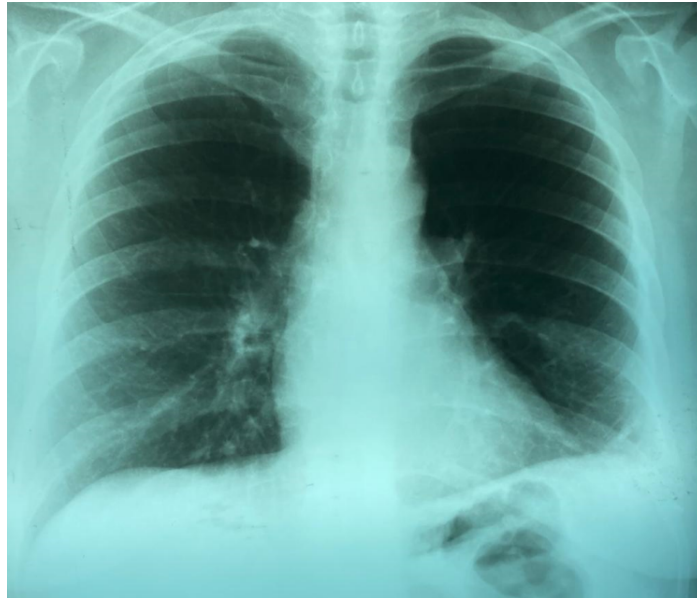Se observa a nivel del tip de ambas valvas de la válvula mitral **masa de aproximadamente 8,5 x 8 mm en valva anterior y 11 x 8 mm en valva posterior, en principio sugestivas de fibroelastoma**. Insuficiencia mitral leve de jet central. Resto de las válvulas morfológicamente normales y sin disfunción de grado significativo. Cavidad ventricular izquierda de dimensiones normales y espesores parietales conservados. No se observan alteraciones de la motilidad parietal segmentaria. Función sistólica global conservada. Aurícula izquierda no dilatada sin trombos. **Orejuela con velocidad de flujo normal, sin evidencias de trombos en su interior**. Septum interauricular sin solución de continuidad, sin evidencias de shunt. No se observan masas intracavitarias No se detectan signos de desgarramiento intimal en aorta ascendente, arco ni aorta descendente.

INGRESO A SALA DE CARDIOLOGÍA 20/05/22

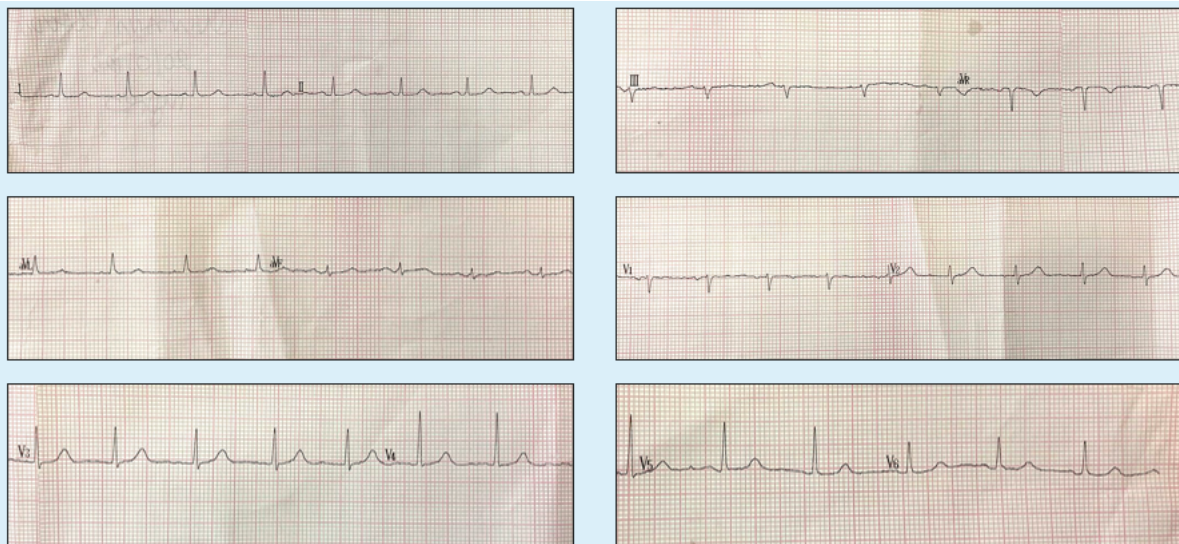
TA 120/70 mmHg	FC 73 lpm	FR 14 cpm	Tº 36 °C	SpO2 98 (0.21)
	PESO 86 kg	TALLA 154 cm	IMC 36 kg/m2	

- ❖ **Aspecto cardiovascular:** R1 y R2 en 4 focos, silencios libres. Adecuada perfusión periférica con pulsos presentes y simétricos, sin signos de sobrecarga hídrica.
- ❖ **Aspecto respiratorio:** buena mecánica ventilatoria con buena entrada de aire bilateral, sin ruidos agregados.
- ❖ **Aspecto abdominal:** abdomen blando, depresible, indoloro. Ruidos hidroaéreos presentes.
- ❖ **Aspecto neurológico:** lúcida, con disartria y paresia leve facial derecha.

RADIOGRAFÍA DE TÓRAX DE INGRESO



ELECTROCARDIOGRAMA DE INGRESO



EVOLUCIÓN EN SALA DE CARDIOLOGÍA 20/05/22 – 05/07/22

- Se plantean fibroelastoma vs. endocarditis abacteriana como posibles diagnósticos diferenciales.
- Se solicita perfil reumatológico que informa anticuerpos antifosfolipídicos y antinucleocitoplasmáticos positivos, por lo que inicia tratamiento anticoagulante con enoxaparina dada la alta sospecha de Síndrome Antifosfolipídico.
- Se repite ecocardiograma a las 2 semanas y al mes evidenciándose imágenes de similares características sin regresión del tamaño posterior a la anticoagulación.
- Con lo mencionado previamente se define como diagnóstico principal al fibroelastoma cardíaco.
- Se lleva a cabo ateneo interdisciplinario Heart Team donde se decide resección quirúrgica de la masa.
- El 27/05 se realiza Cinecoronariografía diagnóstica pre quirúrgica sin lesiones angiográficamente significativas.

- El 05/07 se realiza resección quirúrgica de masa en válvula mitral, probable fibroelastoma, con conservación valvular.
- Presentó un tiempo de circulación extracorpórea de 78 minutos y de clampeo aórtico de 51 minutos.
- Ingresa postoperatorio inmediato a Unidad Coronaria para monitoreo y tratamiento.

EVOLUCIÓN EN UNIDAD CORONARIA 05/07/22 – 08/07/22

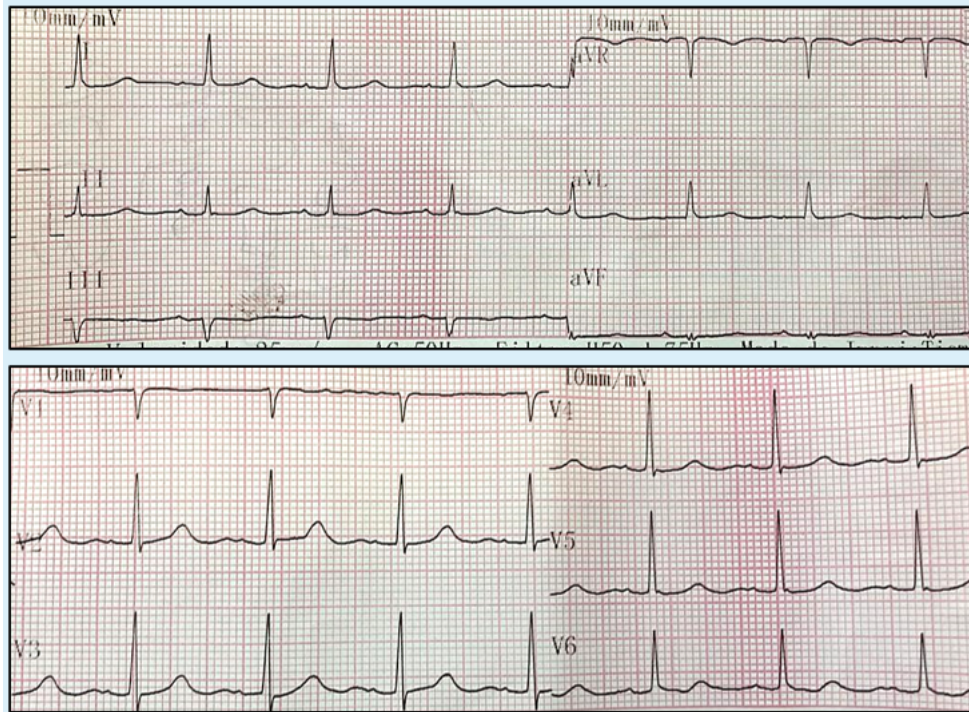
EXÁMEN FÍSICO DE INGRESO

TA 130/80 mmHg		FC 90 lpm		FR 15 cpm		Tº 36 ºC		SpO2 99% (0.6)	
VCV	VT 440 ml	PEEP 10 mmHg	FR 15 cpm	FIO2 0.6 %	Fentanilo 0.9 mcg/kg/h. Noradrenalina 0,06 mcg/kg/min.				

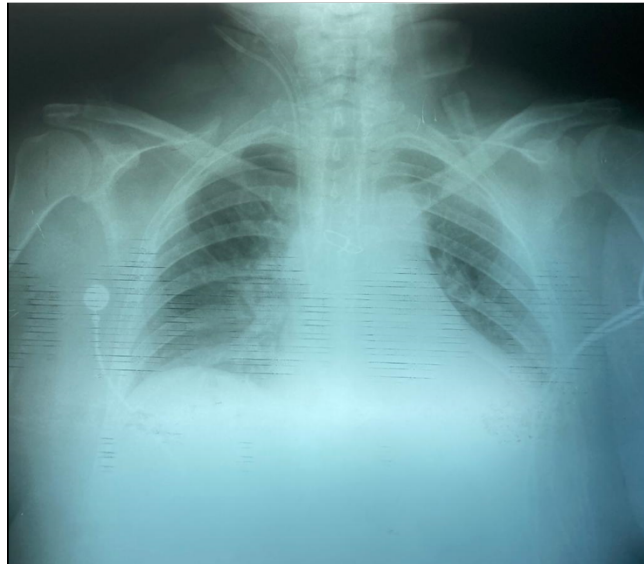
- ❖ **Aspecto cardiovascular:** R1 y R2 en 4 focos, silencios impresionan libres. Bien perfundida, sin signos de falla aguda de bomba ni sobrecarga hídrica.
- ❖ **Aspecto respiratorio:** vinculada a ARM con adecuada mecánica ventilatoria y buena entrada de aire bilateral, sin ruidos agregados.

- ❖ **Aspecto abdominal:** abdomen blando, depresible, con ruidos hidroaéreos presentes.
- ❖ **Aspecto neurológico:** bajo sedoanalgesia con RASS de -5.
- ❖ **Otros:** drenaje pleuro-mediastinal derecho y pleural izquierdo permeables, con escaso débito serohemático. Esternotomía estable, cubierta por gases limpias.

ELECTROCARDIOGRAMA POSTQUIRÚGICO



RADIOGRAFÍA DE TÓRAX POSTQUIRÚGICA



EVOLUCIÓN EN UNIDAD CORONARIA 05/07/22 – 08/07/22

- Paciente evoluciona hemodinámicamente compensada, hipertensa con requerimiento de NTG en infusión continua.
- Presenta patrón hemodinámico compatible con hipovolemia con respuesta positiva a la fluidoterapia agregando sobrecarga hídrica posterior que resuelve con balance negativo.
- Inicia betabloqueantes con buena tolerancia y el 08/07 pasa a Sala de Cardiología para descomplejización y optimización de tratamiento médico.

EVOLUCIÓN EN SALA DE CARDIOLOGÍA 08/07/22 – 18/07/22

El 08/07 se realiza ecocardiograma transtorácico postquirúrgico:

DDVD	DDVI	DSVI	SIV	PP
Normal	45 mm	-	8 mm	7 mm

Ventana paraesternal izquierda subóptima. POP de resección de fibroelastomas papilares localizados en válvula mitral. Ventrículo izquierdo no dilatado con grosor parietal normal. Función sistólica normal, sin alteraciones segmentarias de la contracción. Patrón de llenado ventricular conservado. Aurícula izquierda no dilatada. Cavidades derechas normales. Insuficiencia tricuspídea leve. PSAP: 27 mmhg. Válvulas morfológicamente normales, sin evidencias de disfunción. Insuficiencia mitral leve. No se observan masas intracavitarias. No se observa derrame pericárdico.

- Evolucionan hemodinámicamente estable, con mejoría de los signos de sobrecarga.
- Se optimiza tratamiento médico y, por no poder descartarse SAF, continúa anticoagulación con acenocumarol.
- El 18/07 por estabilidad clínica se otorga el alta hospitalaria.
- Continúa seguimiento ambulatorio por Servicio de Cardiología, Reumatología y Hematología.

LABORATORIOS

Determinación	INGRESO	POP	ALTA	OTROS
Hto(%) / Hb(g/dL)	39/13	29/9.7	32/11	HbA1c 5.7%
GB (/mm ³)	7300	11700	8200	HIV NR
Plaquetas (/mm ³)	141000	112000	141000	HBV, HCV NR
Glucemia (mg/dL)	120	224	208	VDRL NR
Urea/creatinina (mg/dL)	45/1.3	38/1.49	46/1.1	Chagas NR
BT(mg/dl)/GOT/GPT (UI/L)	1.2/23/22	2.27/211/108	0.7/26/65	VSG 29 mm
Na ⁺ /K ⁺ /Cl ⁻ (mEq/l)	142/4.5/103	142/3.6/102	141/3.5/98	PCR 1.3 mg/l
TP(%) / Kpft (seg) / RIN	100/49/1	92/52/1.07	29/90/2.6	C4 20 mg/dl
TUS (ng/ml)/CK/MB (UI/l)	-	872/584/96	-	PEF ↑ alfa glob.
INHIBIDOR LÚPICO 06/06/22	B2GPI 06/06/22	ACA 06/06/22	Anti-ds DNA 06/06/22	FAN/ANA 06/06/22
Positivo	IgG > 6100 UI/ml	IgG > 2024 UI/ml	Negativo	1/80 nuclear granular fino

INDICACIONES AL ALTA

- Omeprazol 20 mg al día en ayunas.
- Bisoprolol 10 mg al día.
- Anemidox férrum 1 comprimido al día.
- Acenocumarol según cartilla médica.