

ATENEO 14 DE DICIEMBRE DEL 2011

Paciente	A.C.	Fecha de ingreso	26/10/2011
Sexo	Femenino	Fecha de Egreso	15/11/2011
Edad	31 años		

○ Motivo de ingreso:

Disnea y edemas en MMII

○ Enfermedad actual:

Paciente refiere comenzar en las últimas dos semanas con progresión de disnea habitual de CF II-III a CF IV asociado a edemas en miembros inferiores y ascitis, motivo por el cual consulta a medico de cabecera quien indica su internación en Sala de Cardiología para control y tratamiento.

● Factores de riesgo:

Obesidad grado I.

● Antecedentes cardiovasculares:

Diagnóstico de Hipertensión pulmonar hace 1 año.

Diagnóstico de insuficiencia cardiaca de 1 año de evolución con múltiples internaciones por insuficiencia cardiaca descompensada (5 en el último año).

● Antecedentes respiratorios:

Asma diagnosticado hace 5 años grado leve.

Neumonía por H1N1 en el año 2009.

● Medicación habitual:

Furosemida 40 mg cada 12 horas.

Espironolactona 25 mg día.

Enalapril 2.5 mg cada 12 horas.

Acenocumarol según cartilla.

EXAMEN FISICO

TA = 120/60 mmHg

FC = 84 lpm

FR = 16 cpm

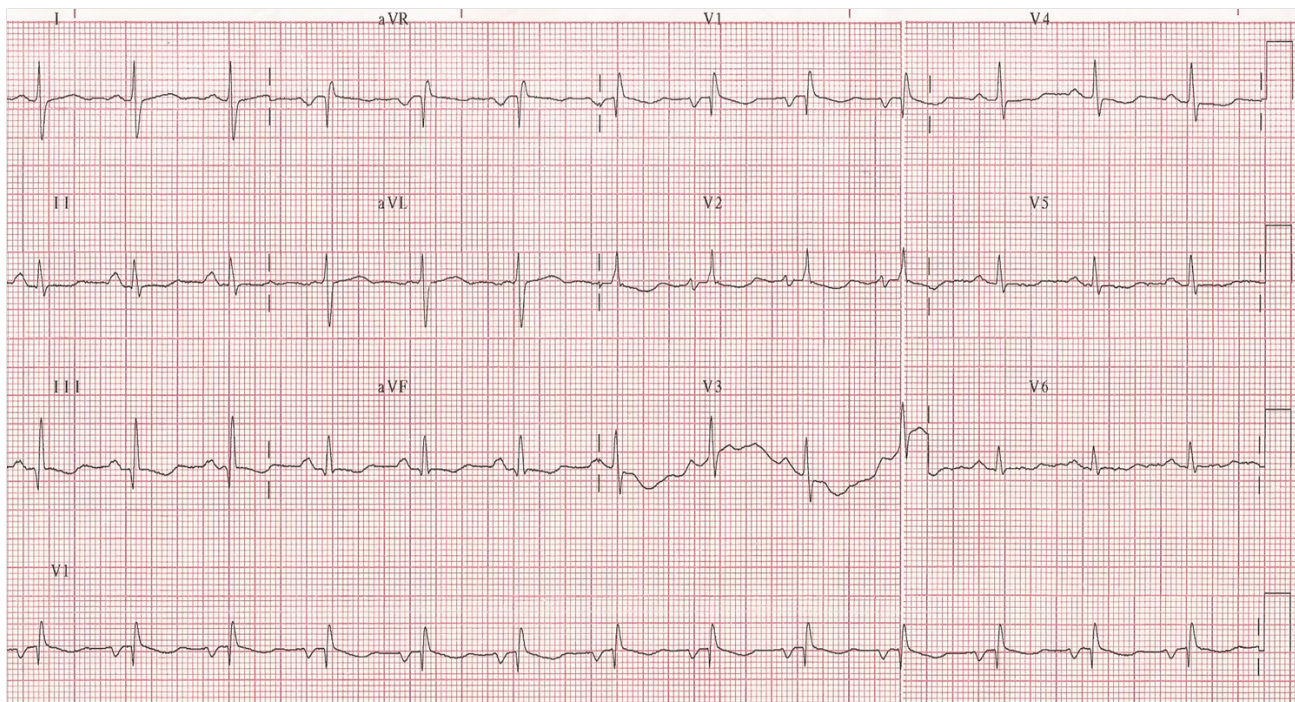
T = 36 °C

SAT: 95%
(0.21)

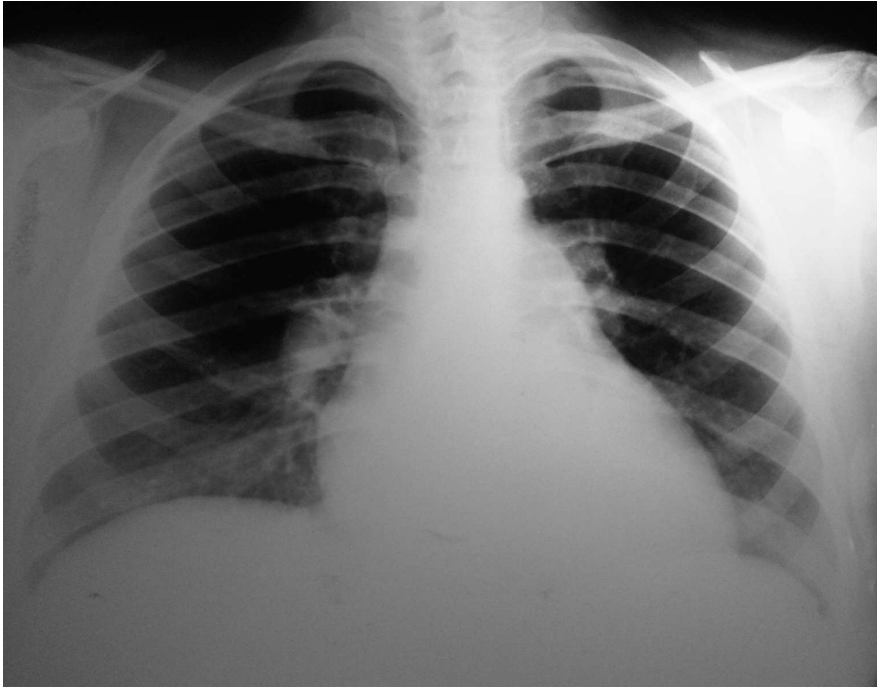- **Ap. cardiovascular:** Ingurgitación yugular 2/3 con colapso inspiratorio. RHY presente. Adecuada perfusión periférica. Choque de punta ausente. Dressler negativo. Pulsos periféricos simétricos. R1 y R2 en 4 focos, R2 aumentado en intensidad en foco pulmonar. Sopro sistólico 2/6 foco mitral sin irradiación.
- **Ap. respiratorio:** Buena mecánica ventilatoria, hipoventilación bibasal, sin ruidos agregados, tolerancia parcial al decúbito.
- **Abdomen:** Blando, depresible, doloroso en hipocondrio derecho. Hepatomegalia 2 traveses de dedo por debajo del reborde costal. Presencia de ascitis infraumbilical.
- **Neurológico:** Lúcida, sin signos de foco motor o meníngeo. Pupilas isocóricas, reactivas. Glasgow 15/15.

Celular Subcutáneo: Edema maleolar 3/6, infrapatelar 2/6 bilateral.

ECG



RX



ECOCARDIOGRAFIA (11 Febrero 2011)

DDVI	DSVI	FAC	SIV	PP	AI	AO
41	27	34	1.20	1.00	4.0	3.0

- VI no dilatado con hipertrofia leve del septum.
- Función sistólica normal, con aplanamiento del septum.
- Cavidades derechas severamente dilatadas.
- Disfuncion sistólica del VD.
- PSAP: 70mmHg. PDAP: 33mmHg.
- Dilatación severa de la VCI, sin colapso inspiratorio. IT severa, funcional.

Por Eco contraste no se observa CIA-CIV y ductus

EVOLUCIÓN

04/11/11-07/11/11

- Se interpreta cuadro clínico como insuficiencia cardiaca descompensada, se inicia tratamiento diurético con furosemida.
- Se realiza nuevo ecocardiograma que no evidencia cambios respecto al previo.

07/11/11-14/11/11

- Paciente evoluciona hemodinámicamente estable, con respuesta favorable al tratamiento instaurado, realizando balance hídrico negativo
- Se decide alta hospitalaria con seguimiento posterior por consultorios externos.

LABORATORIO:

	08/11/11
Hto	38
GB	5500
Plaq	382000
Glu	95
Urea	23
Creat	0.71
TP	56
KPTT	39
RIN	1.47
GOT/ GPT	30/12
BT/ BD	2.53/1.10
FAL	102
Na/K/Cl	139/3.7/102

	08/11/11
PH	7.46
PCO₂	33
PO₂	73
HCO₃	25.5
EB	3.3
Sato₂	95
FIO₂	0.21

ESTUDIOS COMPLEMENTARIOS:

Octubre /2010

- TAC de alta resolución y protocolo para TEP: No se identifican imágenes de tipo activo-evolutivo, de origen pleural ni parenquimatoso. No se identifica derrame pleural ni pericárdico. Mediastino libre de adenopatías. Leve incremento de los diámetros de la arteria pulmonar y sus ramas principales.

Sin alteraciones en el protocolo para TEP.

Febrero/2011 - Marzo/2011

- FAN: Negativo
- Anticentrómero: Negativo.
- ANTI Scl-70: Negativo.
- ANTI RNP: Negativo.
- C3: 180 mg% (normal).
- C4: 31 mg% (normal).
- ANTI DNA: Negativo
- Coombs: negativo.
- Anticardiolipinas: negativo.
- Anticoagulante lúpico: negativo.
- TSH : 1.5 uIU/mL (normal).
- Factor reumatoideo: 5.4 UI/ml (normal).
- Serología HIV: Negativo.

- Ecografía abdominal: evidencia de hepatomegalia, dilatación de VCI, ascitis, resto de órganos sin particularidades.

Abril/2011-Mayo/11

Test de caminata:

- FC basal: 102 x min. O2 : 98 %
- FC final: 130 x min. O2 : 97 %
- TA basal 130/100 mmHg
- TA final: 140/100 mmHg
- Se detiene marcha: si Distancia: 50 metros
- Síntomas: Disnea

Ecocardiograma con sildenafil:

- El sildenafil no redujo la presión sistólica en la arteria pulmonar.
- Cateterismo Derecho:

	Basal	O ₂	Sildenafil
Arteria pulmonar	97/49 (68)	81/38 (56)	81/38 (55)
Wedge	12		
Aurícula derecha	13		
Ventrículo derecho	89/6 (44)		
Tensión arterial	120/100 mmHg		130/90 mmHg

- No se observó resalto oximétrico.
- Hipertensión pulmonar primaria que varía significativamente con oxígeno y sildenafil.

NOTA: Paciente inicia tratamiento con sildenafil, se suspende por efectos adversos.

Junio/11-Octubre/11

- Espirometría: Valores en límites normales.
- Centellograma de perfusión pulmonar: Normal.
- Ecodoppler de miembros inferiores: sistema venoso superficial y profundo permeable.