

# Adolescente de 16 años que presenta un PQ corto – 2010

Alfred Zega F.

Estimados colegas.

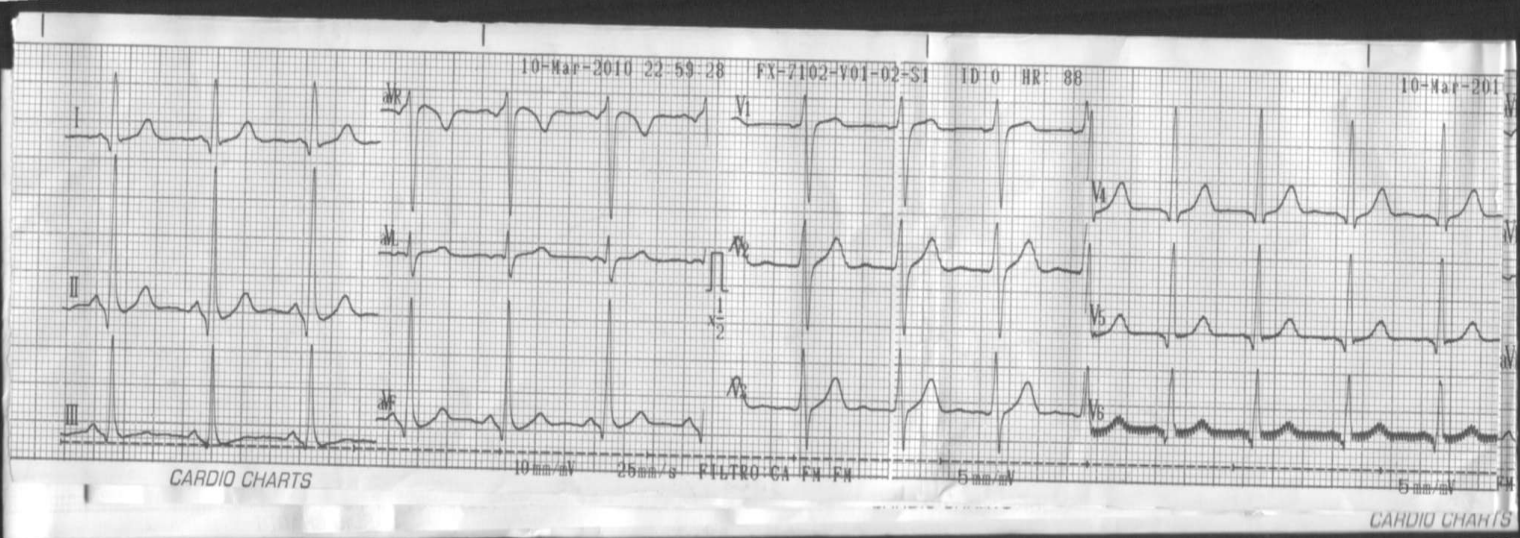
En un examen preescolar de un paciente de 16 años, me encontré con este ECG.

No tiene antecedentes patológicos.

Agradezco cualquier aporte.

Alfred Zega F.

Gracias.



---

## OPINIONES DE COLEGAS

Hola Alfred (asi lo llamaban al mayordomo de Bruno Diaz, ¿lo recordas?)

1. Interrogatorio y examen físico
2. ECG (ya hecho)
3. Eco y prueba de esfuerzo

Luego hablamos  
Saludos  
Adrián Baranchuk

---

Estimado colega

Me dá la sensación de que estamos ante un ritmo auricular ectópico.

Me baso en ello porque en precordiales, en la mayoría de las derivaciones (V2 a V5) la onda es plana. Si pensamos así y sumando el P-Q corto es probable que nazca en cara ánteromedia de la AD. El Q1-2-3 con Q V4 a V6 las interpreto como una posición eléctrica "punta adelante".

Sería interesante realizar una ergometría y ver que ocurre con la morfología de P en las 12 derivaciones.

Un cordial saludo

Carlos Lavergne

