

Mujer de 32 años con dolor torácico retroesternal acompañado de disnea, sudoración y lipotimia – 2014

Dr. Raimundo Barbosa Barros

Hola amigos del foro. Un caso clínico para la discusión.

Mujer de 32 años de edad fue admitido a la sala de urgencias con una historia de dolor torácico retroesternal acompañado de disnea, sudoración y lipotimia.

Informa episodios similares anteriores sin documentación (todos ocurren al despertar).

Niega palpitaciones. Antecedentes familiares negativos.

Las medicaciones actuales: píldoras anticonceptivas durante varios años.

La taquicardia revirtió espontáneamente en el hospital de su ciudad de origen. Luego fue trasladado a nuestro servicio donde fue ingresado con cuadro clínico estable y examen físico normal.

Pruebas de laboratorio revelaron ligera elevación de troponina y CK-MB.

ECO normal.

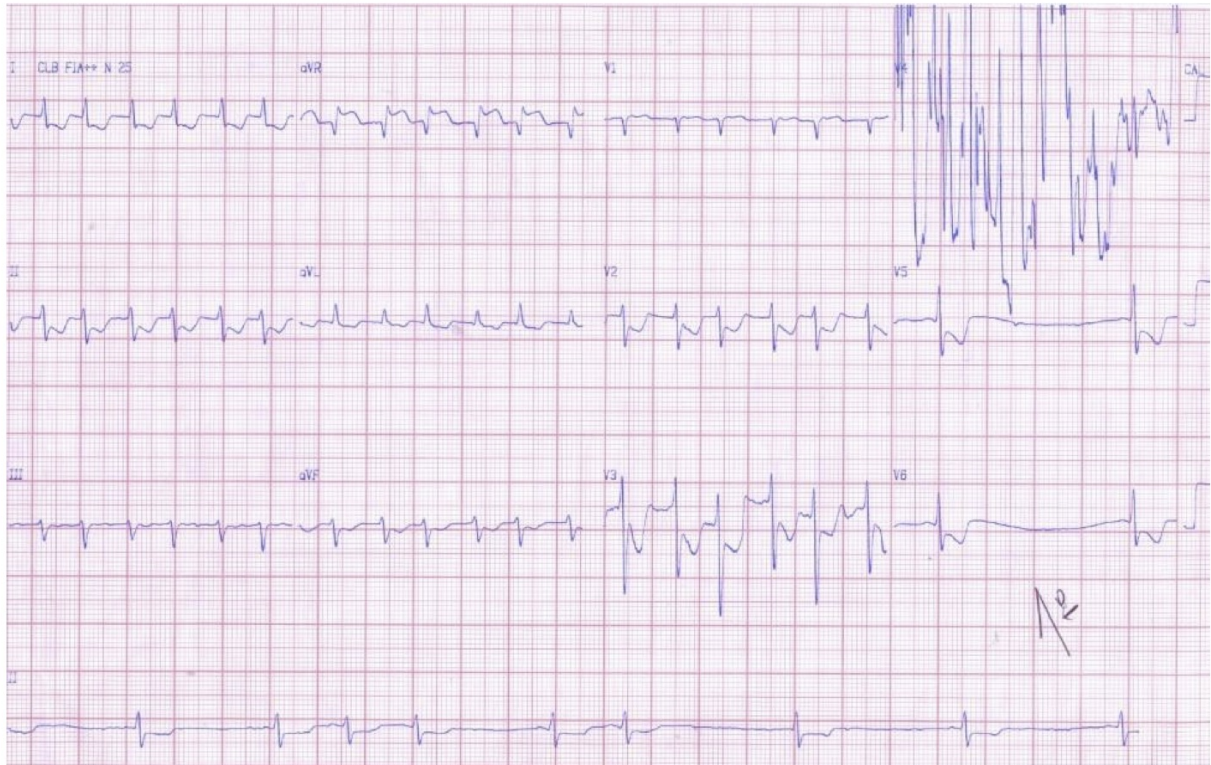
Fue solicitado por el médico de la emergencia una coronariografía después de 24h (coronaria normal). Lo siento por el fallo técnico en V4 del ECG1.

¿Cuál es el diagnóstico diferencial de arritmia y su mecanismo? ¿Cuál es la causa de los cambios del segmento ST?

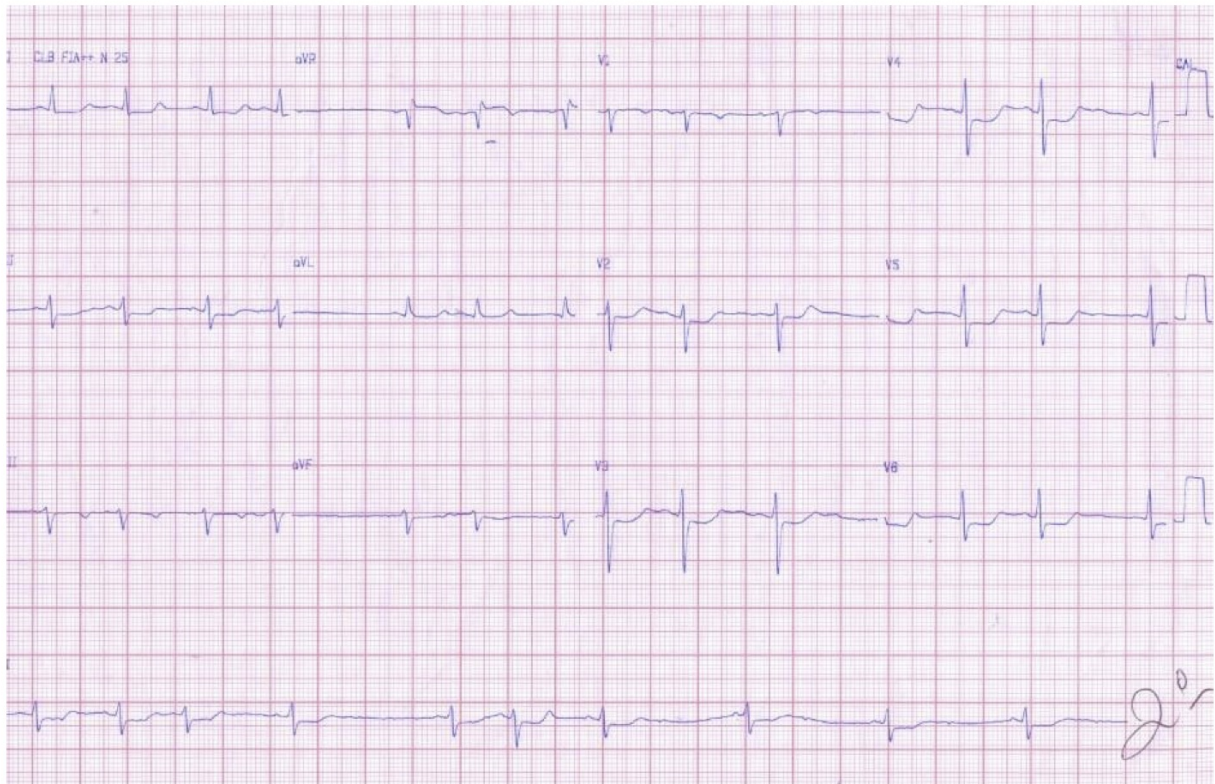
Un buen domingo a todos.

Raimundo Barbosa Barros

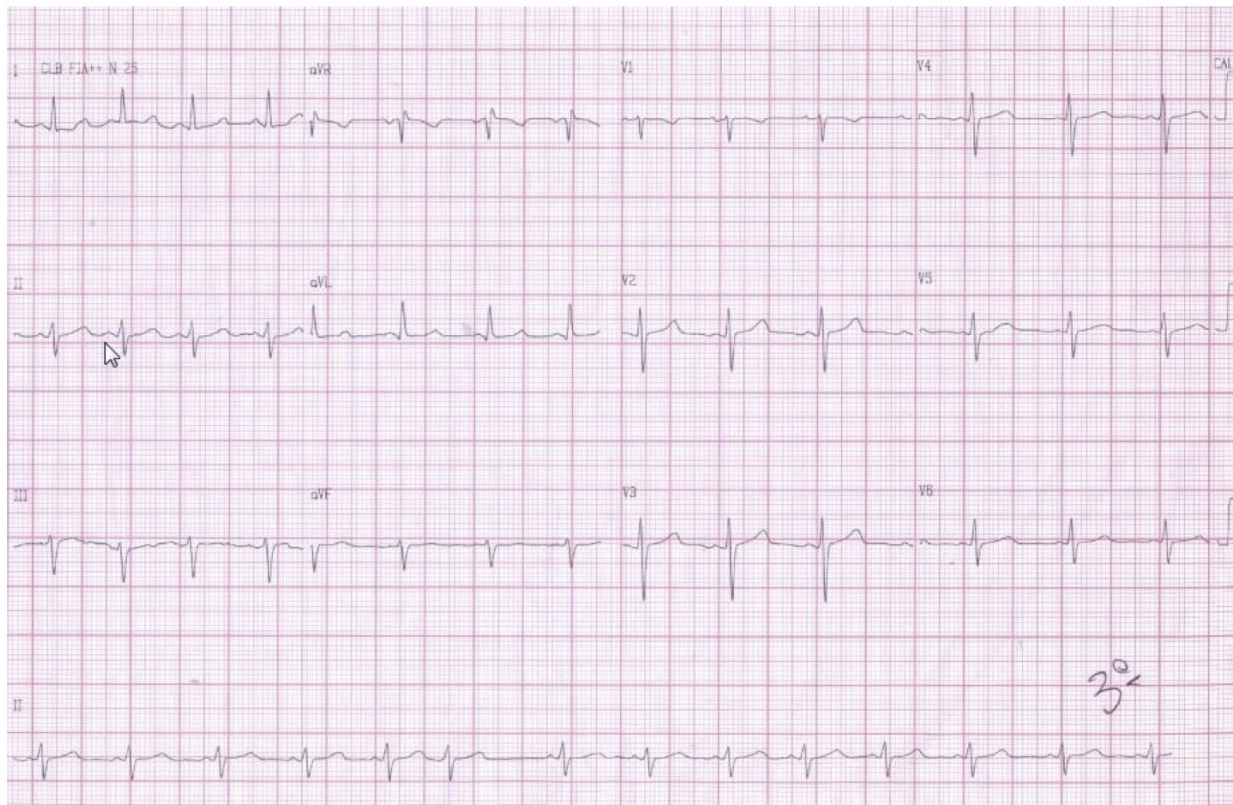
ECG1 10-01-2014 8 horas



ECG2 10-01-2014 9 horas



ECG3 10-01-2014 16h:10 min



OPINIONES DE COLEGAS

Queridoa amigos del forum voy a analizar el caso de nuestro maestro Raimundo

Una mujer joven con 8 horas de tachycardia AV junctional intanodal po reentrada El diagnóstico es taquicardia prolongada induciendo depresión del segmento ST con inversión de las ondas T, no coronarios

El segundo electro muestra ritmo sinusal con ligera depresión del segmento ST y ondas T positivas

El tercer ECG muestra patrón normal

¿Por qué la taquicardia de larga duración produjo este fenómeno?

Primero porque una mujer lo puede hacer, muchos más difícil el hombre

1) Para que esta taquicardia persista se debe aumentar la secreción de sustancias adrenérgicas, que la mujer está menos protegida que el varón (un fenómeno biológico evolutivo)

2) las taquicardias disminuyen el flujo coronario subendocardial debido al acortamiento diastólico, fase en que en que esta capa recibe el flujo, pero en la epicardial éste aumenta

Al disminuir la oxigenación subendocárdica, el SERCA2, pierde su capacidad de sacar el calcio del sarcómero hacia el retículo sarcoplasma, induciendo una iinsuficiencia aguda diastólica

Al perder la capa endocárdica su capacidad de relajación, aumenta la presión diastólica final intracavitaria

El aumento de presión intracavitaria estimula los receptores de potasio dependiente de la tensión. Este produce un efecto electrofisiológico que acorta el potencial de accion del subendocardia tanto en la fase 2 para evitar la entrada de la tensión de los receptores encodado en TREK (recordar que

en el epicardio se encuentran los receptores de potasio dependiente de ATP, y en el endocardio los receptores de potasio dependiente de la tensión)

ESTE FENOMENO SE LLAMA RETROALIMENTACION MECANICA ELECTROFISIOLOGICA, más presión más acortado el potencial de acción, más profundo el ST y más inversión de la onda T, más acortado el potencial de acción. más presión (así esta mujer llego a tener una marcada depresión del ST que se atenuó progresivamente con el pulso sinusal normal

3) Este aumento de la presión diastólica final induce un alargamiento de la aurícula izquierda y aumento la presión venosa pulmonar Si persiste mucho tiempo esto puede desencadenar una insuficiencia cardíaca severa, y también explica la disnea de esta joven

Como estoy seguro que los cardiólogos con experiencia conocen estas disquisiciones, pero tal vez los estudiante y residentes tengan algún provecho de esta hinchada dede un jovato que pasa los 80

Un fraternal abrazo

Me olvide' de explicar por qué el ST es deprimido y las ondas T se invierten en el caso de esta mujer joven

Esto ocurre por la reversión de la inhomogeneidad epicardio - endocardio Como normalmete el potencial de acción epicardial es mas amplio que el endocardial, y este fenómeno se expresa con con ondas positivas en las derivaciones precordiales

Pero como hemos explicado que debido a la relativa ischemia aguda que ocurre en el endocardio por la taquicardia prolongada, se forma un vector desde el epicardio sano, hacia el endocardio afectado que se expresa con una depresión del segmento ST y onda invertida.

Si se registrara el electro endocardial se vería un segmento ST elevado con una onda T positiva

UN FRATERNAL ABRAZO

Samuel Sclarovsky

y disculpen me por este agregado

Amigos del Foro:

La relación entre taquicardia supraventricular y alteración de la repolarización ventricular es un hecho bien documentado en la literatura. Diversas publicaciones han confirmado que estos cambios de la repolarización, taquicardia dependiente, no corresponden necesariamente a enfermedad coronaria con significado clínico. Algunos autores han usado métodos no invasivos, como medicina nuclear, y otros han llegado a la coronariografía para documentar la ausencia de enfermedad coronaria. Si estos cambios se deben a enfermedad mínima sin repercusión clínica o son artefacto de registro está por demostrarse.

Menos información hay de la concomitancia de taquicardia supraventricular y dolor torácico. Esto, que es un hecho de observación clínica frecuente para quienes trabajan en arritmias, se transforma en un distractor cuando se asocia a alteraciones de la repolarización.

La tríada de taquicardia supraventricular, alteración de la repolarización y dolor torácico. La confusión aumenta por el hallazgo de elevación enzimática leve. Este tema, el significado de exámenes levemente alterados, es universal en la medicina. La definición de normal viene de población completamente sana y la de anormal de aquellos individuos que tienen el cuadro clínico típico (en el caso de infarto al miocardio).

La medición de creatinquinasa y de troponinas, no han sido estandarizadas en pacientes que cursan una taquicardia paroxística prolongada. Es frecuente que se presenten levemente alteradas, a pesar de la ausencia de isquemia clínica y de enfermedad angiográfica, en quienes el estudio angiográfico coronario fue normal.

Referencia:

Rev Méd Chile 2005; 133: 570-574, Dolor torácico y alteración del segmento St en paciente con vías accesorias auriculoventriculares.

Saludos Eduardo Quiñones

Estimado Dr Raimundo, mi opinion:

1. diagnóstico ECG: taquicardia con QRS angosto regular, con RP menor que PR y duración mayor de 80 ms (ver derivaciones V1, D2. aVR) con alternancias del QRS lo que altamente sugiere una TRAVO (taquicardia reentrante AV ortodrómica) utilizando la reentrada el nódulo AV como brazo anterógrado y una via accesoria oculta como brazo retrógrado, POSIBLEMENTE IZQUIERDA (P positiva en V1 y negativa en D1.

Además, al ceder la taquicardia (ver en ECG #1, derivaciones V5 y V6) el PQ es corto con preexcitación mínima (ligero empastamiento de R) lo que avala lo anterior.

2 -Interpretación de las alteraciones de ST_T:

Debidas a ISQUEMIA TRANSITORIA por desequilibrio de OFERTA /DEMANDA que provoca la taquicardia como bien lo describió el PROFE SAMUEL

3- Al ser recurrentese debería realizar un EEF para confirmar el mecanismo y plantearse una ARF del circuito en cuestión

Un abrazo

Juan José Sirena

Hola amigos

¿Recuerdan este caso?

El estudio eltrofisiológico confirmó una TRN. Ablación con suceso.

Saludos

Raimundo Barbosa Barros
