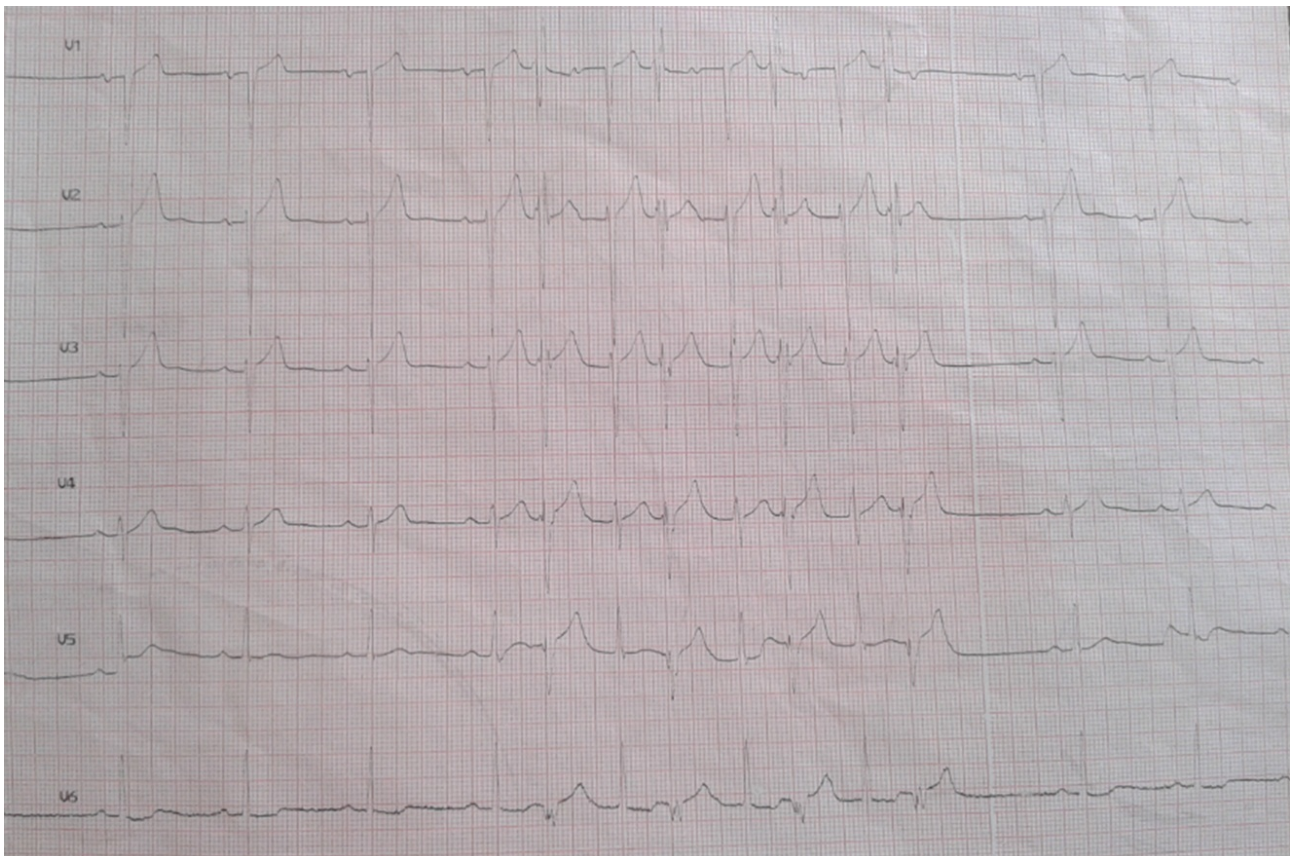
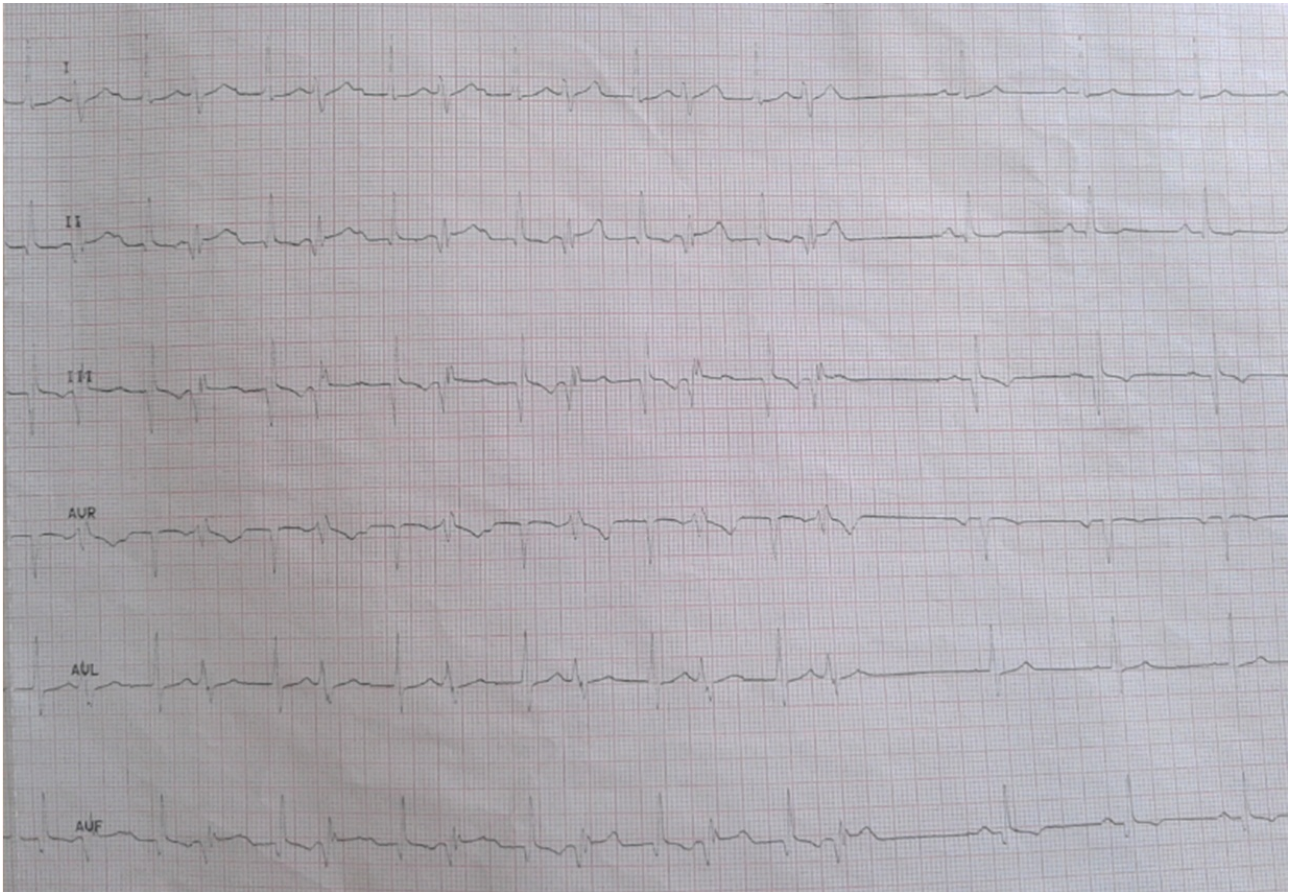


Paciente de 63 años de edad, HTA - DLP - Ex tabaquista. Internado en UCO por Síndrome coronario agudo sin elevación del segmento ST. Antecedente de Cirugía de revascularización Miocárdica (P Mamario a DA y Safeno a Cx); Angina crónica CF II. Función sistólica del VI levemente deteriorada. En internación CCG con oclusión del P safeno, angioplastia fallida a Cx. A las 48 hs del ingreso se registra el ECG. Actualmente en plan de revascularización.





OPINIONES DE COLEGAS