

Mujer de 69 años cuyo ECG es hallado en un archivo, ignorándose todo otro dato – 2015

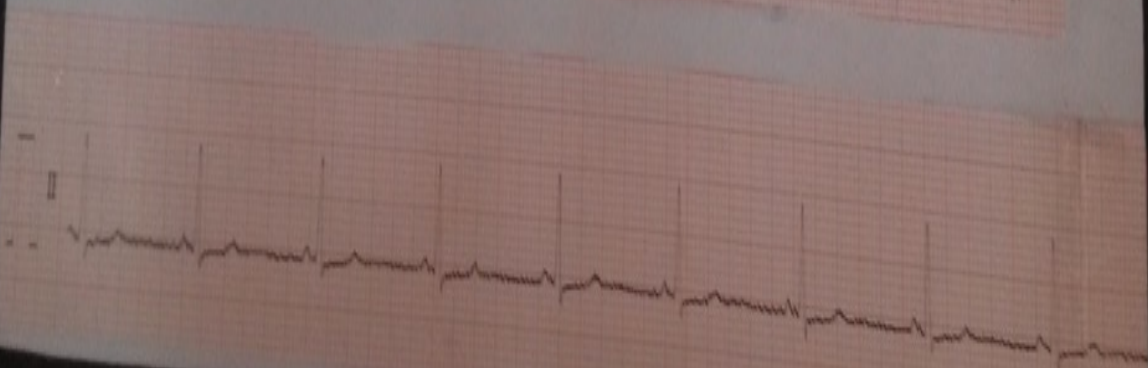
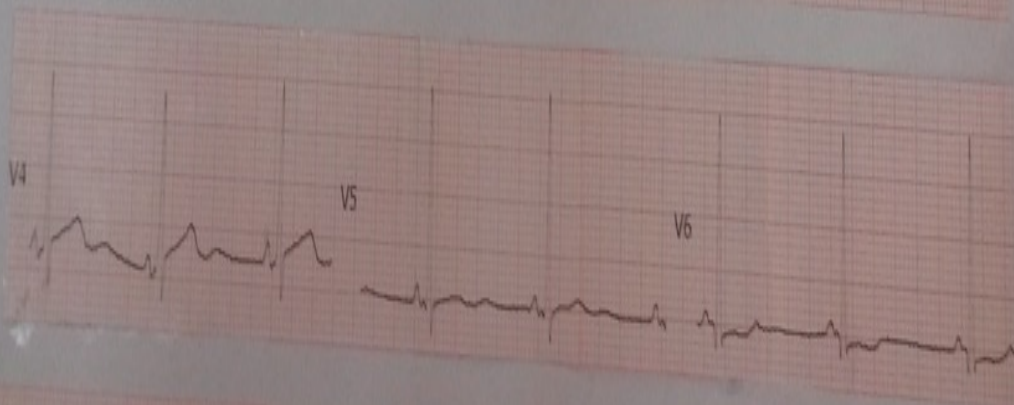
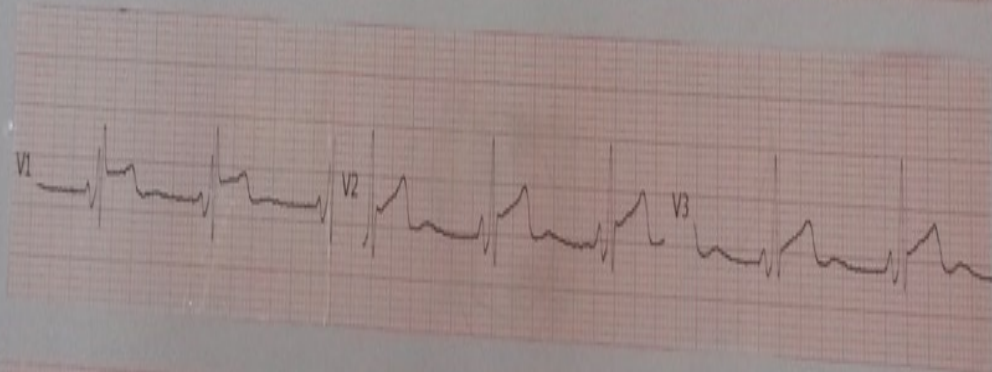
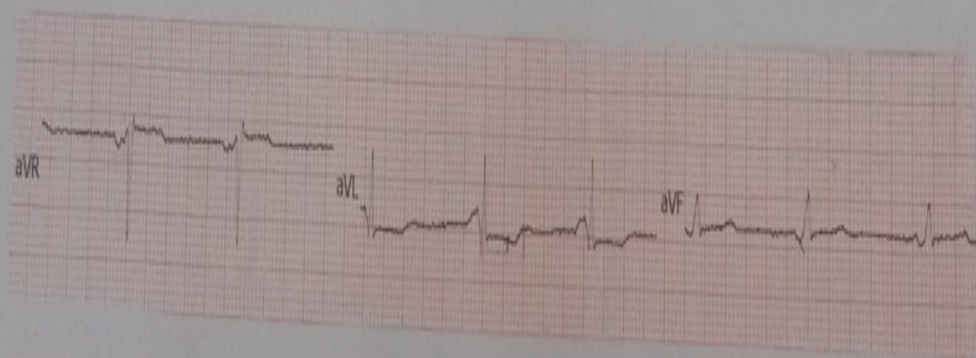
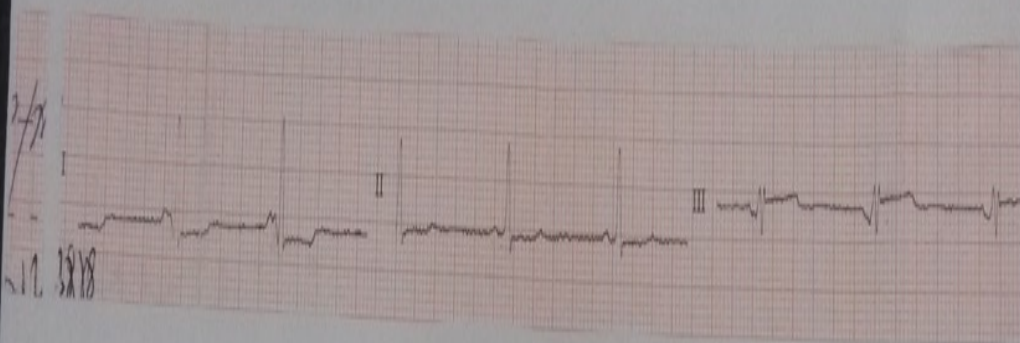
Dr. José Mauricio Arce Carreon

Electrocardiograma encontrado en los archivos los unicos datos que tenemos es femenino de 69 años

Jose Mauricio Arce Carreon

Sexo: Feminino.

Edad: 64



OPINIONES DE COLEGAS

Estimado Arce

Impresiona pre-excitacion con repolarización precoz

Adail Paixao Almeida

Hola a todos los colegas del foro

El trazado es antiguo y me crea algunas dificultades para la lectura, pero hay cosas interesantes:

Primero tiene un ritmo sinusal, con un PR corto con patrón de bloqueo de rama derecha, impresiona onda delta al inicio de la rama ascendente de R en V2,V3,V4, por lo que el diagnóstico de preexcitación hay que tenerlo en cuenta.

Y aunque es un análisis electrocardiográfico, pienso que los datos clínicos son muy importantes a la hora de emitir un diagnóstico, el antecedente de palpitaciones, síncope, dolor es importantísimo porque orientaría a diferentes eventos cardiológicos en esta paciente.

Es mi modesta opinión

saludos

Dr. José E. Castellanos