

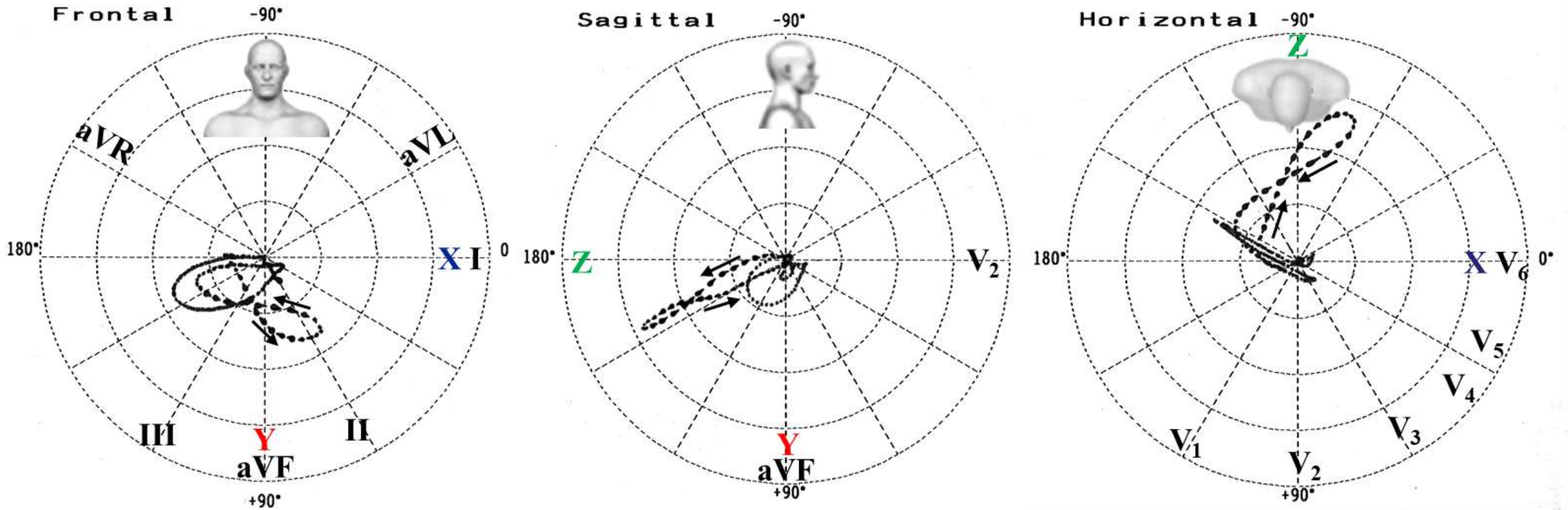
# Myocardial infarction picture in an elderly man: VCG exercise



Andrés Ricardo **Pérez-Riera**, M.D. Ph.D.  
Laboratorio de Escrita Científica da  
Faculdade de Medicina do ABC, Santo  
André, São Paulo, Brazil  
<https://ekgvcg.wordpress.com>



Raimundo **Barbosa-Barros**, MD  
Centro Coronariano do Hospital de  
Messejana Dr. Carlos Alberto  
Studart Gomes, Fortaleza – CE-  
Brazil



Portuguese: Trata-se de um homem de 62 anos. Deu entrada em nosso hospital com dor opressiva precordial prolongada retroesternal. Como fator de risco apenas fumante inveterado de longa data. Este VCG foi realizado 15 dias após a internação. Pergunta: Qual o diagnóstico vetorcardiográfico?

English: It is a 62 years old male. He entered our hospital with retrosternal prolonged precordial oppressive pain. As a risk factor only long-time inveterate smoker. This VCG was performed 15 days after admission. Question: What is the vectorcardiographic diagnosis?