

ECG discutible de paciente masculino, filipino de 47 años – 2011

Dr. Roberto Marín Sojo

Queridos amigos.

Saludos en el inicio del Año Lunar del Gato, en Viet Nam

Paciente masculino, 47 años, ingeniero eléctrico, nacido en Manila, pero trabaja en HaNoi, sin antecedentes personales de enfermedad cardíaca, tampoco familiares de cardiopatía, síncope, muerte súbita etc.

Perfiles lipídicos, glicémicos de hace seis meses normales.

Viene a consulta de urgencias por cefalea.

Al medir su Presión arterial, estaba 147 /98 , por lo que fue y tratado y me llamaron para ver el EKG que envió.

Mi pregunta.

¿Es ese ECG compatible con el patrón Brugada? o corresponde solo a cambios debidos a Hipertensión no tratada

Si así es, ¿cuál es el mejor manejo de este paciente?

¿Qué otra investigación podemos hacer?

Saludos

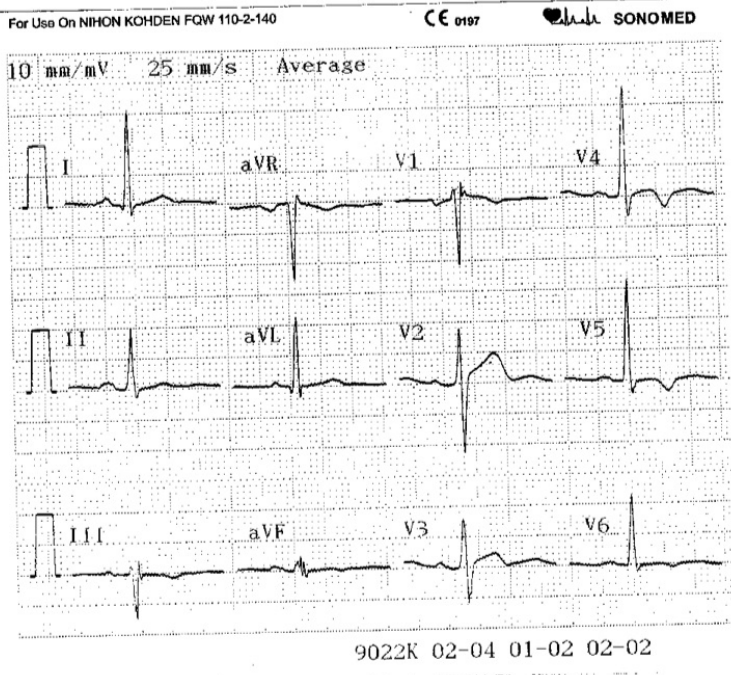
Roberto Marin Sojo

11 SONOMED
6:08 PM

*Bougard's
Pattern*

stent with right
aterolateral
LVH, may be

Oct-1963
016726
Sao Viet Viet Nam



For Use On NIHON KOHDEN FQW 110-2-140

CE 0187

SONOMED

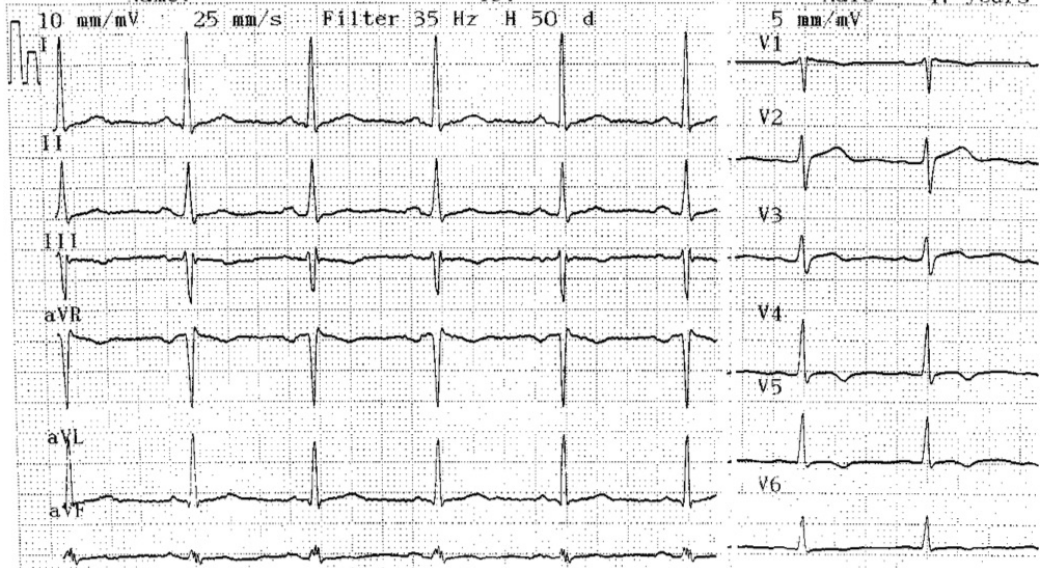
For Use On NIHON KOHDEN FQW 110-2-

Name:

ID:

Male

47 years



OPINIONES DE COLEGAS

Querido Roberto

Este patrón NO es compatible con Brugada. Sigue buscando, alguno va a aparecer.

SALud

Adrián Baranchuk

Estimado Roberto: Este ECG es compatible con Brugada pattern. El patrón Brugada tipo 1 que es el importante se define como elevación del punto J y segmento ST igual o mayor de 2mm seguido de onda T negativa en V1 y V2 o de V1 a V3.

En su caso, apenas se insinúa en V1 un patrón trifásico (rSr') que eventualmente podría ser interpretado como BIRD. Muchos patrones trifásicos en V1 no corresponden a verdaderos trastornos dromótopos. Podría ser una variante normal, un leve atraso final de conducción. A pesar que en el Sudeste asiático el SUNS (síndrome de la muerte súbita inesperada nocturna) es la segunda causa de muerte entre hombres relativamente jóvenes después de los accidentes de tránsito, en Tailandia. en este caso nada me sugiere BrS o SUND (ambas son la misma enfermedad)

Lo importante en el caso de este ingeniero de media edad es la polaridad invertida de la onda T de V4 a V6 que eventualmente podría ser consecuencia de la propia hipertensión no adecuadamente tratada o una **isquemia subepicárdica apical**.

La cefalea posiblemente es causada por la hipertensión no controlada.

Yo le haría una prueba de esfuerzo asociada cintilografía miocárdica con MIBI o talio 201.

Caso muestre una área hipocaptante transitoria le indicaria un cateterismo.

Andrés R Pérez Riera

PD una curiosidad usted recibió mi respuesta a su pregunta que me envió a mi e-mail particular días pasados?

Andrés R. Pérez Riera

Perdón Profesor Riera...¿es o NO es compatible? Al principio Ud que sí, pero luego que no. Me parece que pudo haber sido un error de tipeo.

Por las dudas aclárelo. Según la definición de Patrón Brugada, este ECG NO es compatible con el mismo. La referencia proviene de su paper "Segundo Consenso".

Salud

Adrián Baranchuk

Discusión del joven filipino

Este ecg es un típico caso de la segunda etapa de las hipertróficas apicales

Las ondas T invertidas en V4, V5 indican una diferencia de repolarización entre el ápex y la base cardíaca (el área opuesta del ápex es la base cardíaca)

En este caso el potencial de acción del ápex es más largo que el potencial de la base, por lo tanto es la repolarización de la base que expresa este electro

Generalmente vienen acompañados de una R muy alta en V5, V6, pero hay muchos casos que aparecen sin las R altas

La evolución de estos casos es profundización progresiva de las ondas T, en V4, V5, y extensión hacia otras derivaciones

En el holter se ve variaciones de las ondas T, entre positivas y negativas

El peligro de esta patología puede ser muerte súbita, en el esfuerzo físico ¿por qué existen casos asintomáticos y otros con dolor anginoso?

Porque el ápex es muy hiperquinético, por lo tanto exige mucha energía y alta suplementación de flujo

En el caso de que la arteria anterior descendente es muy corta, o la segunda marginal izquierda no existe o es demasiado corta aparece dolor anginoso

En el caso de que la circulación coronaria es eficiente, estos pacientes son asintomáticos, y este electro un hallazgo casual

Las hipertrofias apicales son una causa frecuente de muertes súbitas de deportistas

Un fraternal abrazo

Samuel Sclarovsky

Espero que se abra lo poético de este caso interesante, ya que es una manifestación no rara en la clínica electrocardiográfica

OTRA ESPECULACION SOBRE EL CASO DEL JOVEN FILIPINO

En caso de sobrecarga sistólica la ración miocárdica es muy heterogénea

Cada uno responde a la sobrecarga como está organizado genéticamente

Frecuentemente uno ve en clínica pacientes con hipertensión o estenosis aórticas severas, pero con ECG normal, y a veces con hipertensiones leves con ECG con miocardiopatías hipertensivas severas

¿Por què es esto?

En el primer caso es que hay una mutación en las cascadas biológicas de las hipertrofias , entonces no habrá expresión de hipertrofia, ya sea de los receptores de tensión del endocardio hasta las moléculas *down stream*

También puede verse un ECG normal con hipertrofia simétrica, y por el mecanismo de cancelación el ECG es normal a pesar de la sobrecarga severa

Pero el 70% asimétrica, y entonces el electro lo descubre antes que cualquier otro método no invasivo, como en este caso del joven en discusión

La mutación de este joven es hipertrofia apical

Samuel Sclarovsky

Yo tengo más Brugada en mi propio electrocardiograma que el señor Filipino residente de Hanoi.

Yo me considero sano y no veo porque hacer diferente con el señor Filipino.

Únicamente porque Brugada syndrome es "endémico" en Filipinas, le haría yo un electrocardiograma con los electrodos V1-V2 en el tercer espacio intercostal y lo repetiría en el segundo espacio. Si tiene Holter de 12 derivaciones, le haría un Holter con V1- V2 en el segundo espacio, V3 V4 en el tercer espacio y V5 V6 en donde generalmente ponemos V1 V2. Si no identifica Brugada syndrome en la noche o después de las comidas, recomendaría dejar al señor en paz.

La hipertension hay que tratarla. Y por si las dudas (por si las Brugasas), la trataría con cualquier cosa menos beta-bloqueadores y tampoco bloqueadores de calcio.

Saludos,

Sami Viskin

Sami

Hombre precavido, vale por dos...

Adrián Baranchuk

La propuesta de Samy me parece importante.

Andrés R. Pérez Riera

Hola Marin Sojo y los del Foro:

Considero que el ECG de ese Sr ingeniero, se corresponde con un paciente con una HTA de varios años de evolución, no bien controlada; que las alteraciones del St-T más la onda R alta en aVL que supera los 10 o llega a los 11 mm hablan más bien de Hipertrofia VI; y esas ondas T negativas y asimétricas serían catalogadas como secundarias a su HVI; pero como todo paciente varón a la mediana edad, le completaría con dos cosas de importante valor clínico y a su vez para el tratamiento a futuro:

Un Ecocardiograma a fin de evaluar la HVI y ver el diámetro de las cavidades ventriculares; se impone saber si hay remodelamiento del VI, HVI concéntrica o exéntrica y mediante la fórmula de Devereaux, y con la relación pondo-estatural saber qué IMVI tiene; la motilidad de todos los segmentos, la Eyección y ver el diámetro de la AI; Por otra parte, una simple Ergometría, no solo me brindará la Cap Funcional al esfuerzo, sino que me evaluará el ST-T ya que no hay seguridad de que no sea isquémico, primero porque tiene HTA y en segundo porque tiene HVI que es de importante factor para determinar la coexistencia con la coronariopatía.

A fin de no alterar los parámetros de FC y TA durante la Ergometría y sabiendo de que hay que tratarlo, se debe indicar con medicamentos que no lo bajen la FC como ser los BB, en principio. Le daría enalapril solo, 20 mgrs diarios repartidos en dos tomas de 10 mgrs y recién no estando hipertenso le haría la Ergometría.

Si bien la cifra de la TA en 147/98 lo podríamos clasificar como HTA Estadio I, o un caso de HTA leve; por la presencia o descartar por Ecocard la HVI cambia de perspectiva el problema porque ya existiría daño de órgano blanco

Caso de continuar con dudas del ST-T, se debería completar con otros estudios más complejos como ya han opinado otros colegas;

Ahora si Ud quiere estar tranquilo y descartar el S de Brugada, el otro paso es hacerle un Holter y un Test de Flecainida; si bien el ECG de base que Ud mostró no dé para pensar en S Brugada

Un saludo

Dr Carlos A Soria

Amigo Soria

El problema de los emails tan largos es que uno se pierde...¿quien? Ambos, el que lee y el que escribe.

¿Para qué quiere Ud un Holter en el Sme de Brugada? ¿Qué artículo o pieza de literatura lo recomienda? ¿Cuál es el "sentido común" para hacerlo?

Yo sugiero: si uno tiene mucha experiencia en un tema (como lo tiene Ud por la excelente clase magistral demostrada sobre como diagnosticar y tratar cardiopatía hipertensiva); pues entonces AFIRME, ENSEÑE (NOS), pero si uno tiene menos experiencia (y calculo que la exposición a Brugada debe ser ínfima en su medio) pues entonces PREGUNTE (SE) (NOS)...¿es este estudio útil en esta patología? No hay nada de malo en preguntar, mucho en afirmar algo que no ha demostrado tener alguna utilidad.

Lo saludo con cariño y respeto

Adrián Baranchuk

Hola AB:

Quería responderle al colega Marín Sojo ya que en su mail él pregunta ¿cuál podría ser el manejo de éste paciente con HTA no tratada? y además ¿Que otra investigación podemos hacer?;

En ese sentido le he respondido, creo, pero acordemos que es mi opinión, pero que está lejos de ser un clase magistral;

Respecto al S de B creo haber leído que Ud no le haría más estudios a este ingeniero, ¿no? Si Ud no se los pide porque está seguro, igual que el Profe Andrés que opina que tampoco es un S de B yo no puedo opinar lo contrario ya q Uds son los EFisiologistas; Mis disculpas si me pasé a otro terreno; pero el colega Marín Sojo puede tener dudas y además también puede opinar de su paciente.

A propósito, quisiera saber si ya le hicieron el Ecocardiograma y la Ergometría; por lo menos para redondear el caso, antes de seguir escribiendo un texto tan largo, como Ud. refiere; Los textos largos tienen la virtud o que se yo, de que si los exprimís, algo queda, creo, no sé; o quizás no queda nada; creo, no sé;

Saludos colega:

Les comento que aquí hacen 35° (a la sombra hoy) ; los días en que pasó el Dakar por estas latitudes, en la zona del puente del rio San Juan, esa tarde el termómetro al sol, marcó 52°; ¿qué tal?

Saludo AB

Carlos A Soria

í

Amigo Soria

Todo muy lindo, pero Ud dijo que para estudiar al Sme de Brugada le haria un Holter. Aceptaré gustoso su retracción, pero como no lo menciona en su respuesta, entiendo que aún quiere hacérselo. Por favor, explíquenos para qué.

Salud

Adrián Baranchuk

Si, lo del Holter, es si es que el amigo cardiólogo de cabecera, seguía teniendo dudas y el tema del test de flecainida también, aunque repito no estarían indicados ya que este caso no sería un S de B.

No es que por las dudas le hagamos éste estudio; que por las dudas le hagamos éste otro estudio; que por las dudas le hagamos aquel otro; No Ojo, no se mal interprete;

Saluds Dr AB

Espero no haberlo dañado con mi respuesta;

Saludos

Carlos Alberto Soria