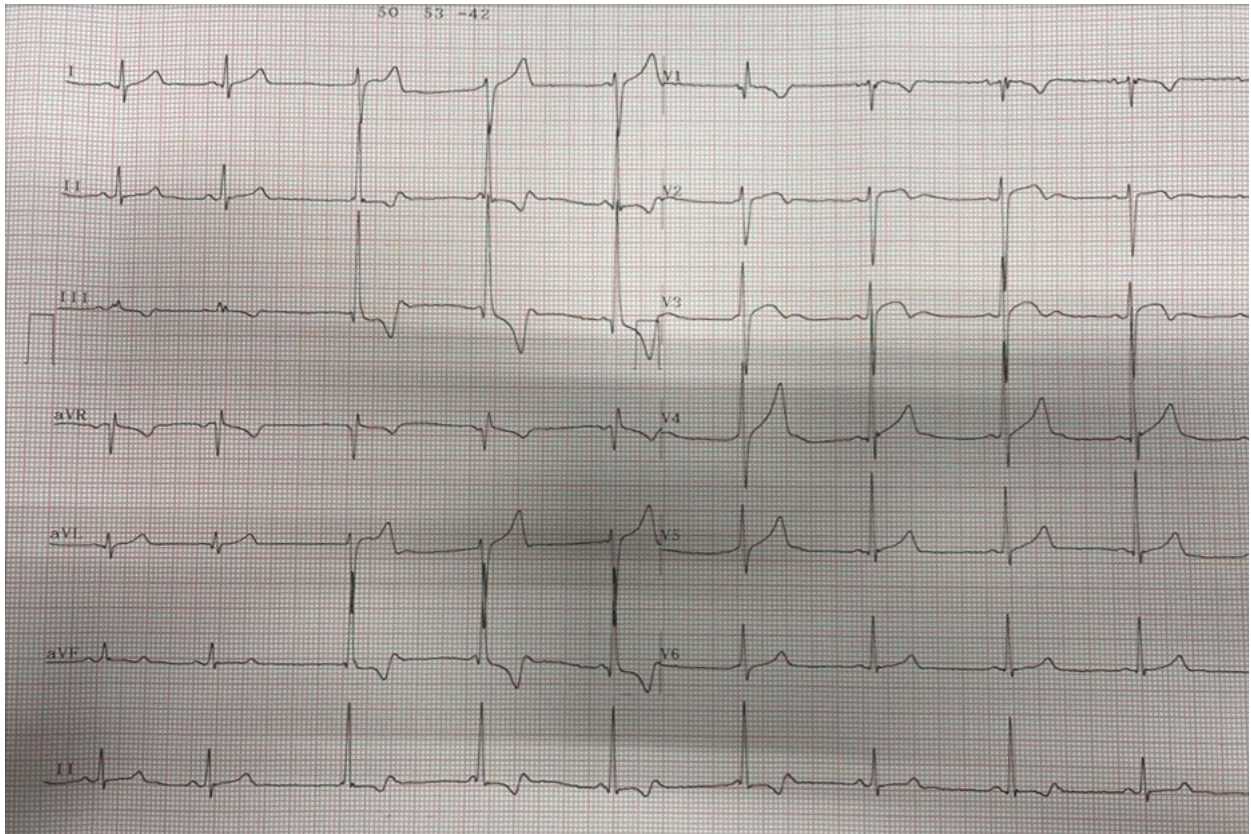
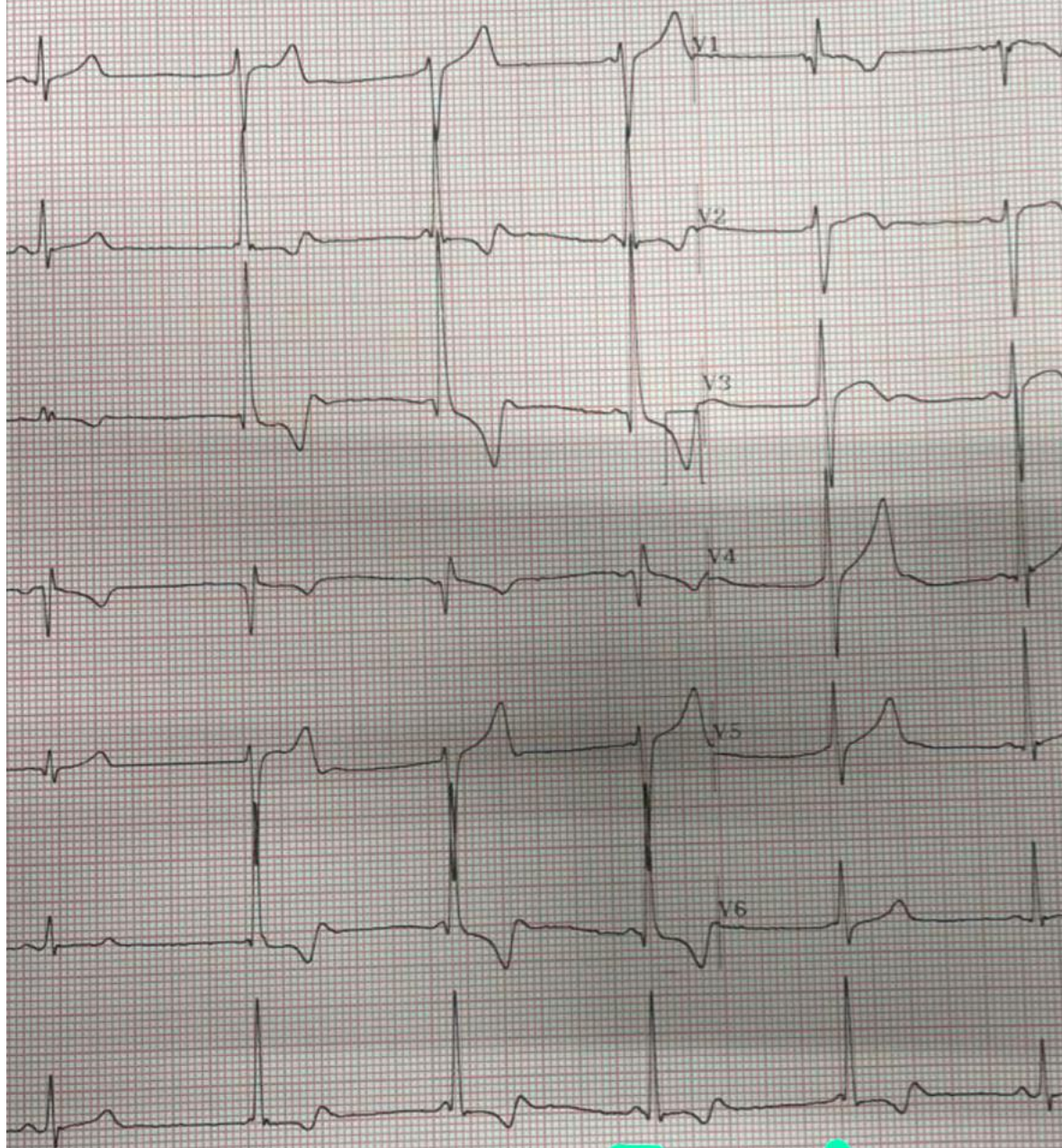


Niño de 13 años, asintomático que realiza evaluación para práctica deportiva presentando un ritmo ideoventricular acelerado no sostenido, con disociación isorrítmica, con foco en el fascículo anterosuperior (o cercano) de la rama izquierda





QRS Dur.: 84 ms  
QT/QTc: 440/430 ms  
Eixo P-R-T  
50 53 -42



Todos os Canais: 10.0mm/mV. 25.0mm/seg.

EK