

# **Trazado ECG de un hombre de 28 años realizado por un colega que no pertenece al Foro – 2010**

**Dr. ¿¿¿¿????**

Queridos amigos:

Este ECG tiene algunos elementos diagnósticos que lo hacen extremadamente particular.

Es un paciente de 28 años derivado del Hospital Emilio Civit de Mendoza y con todo cariño y respeto no comprendo por qué los colegas mendocinos nos lo enviaron.

Ustedes perdonarán la desprolijidad del trazado, el registro no es de buena calidad y las anotaciones manuscritas que tiene. Incluso violó la propia regla del secreto profesional, ya que el trazado tiene los datos filiatorios del paciente, pero tengo mis razones para sospechar que en este caso no habrá problemas.

**¡LOS DESAFÍO AQUE HAGAN EL DIAGNÓSTICO!!!**

Juanca, Emilio, Francisco, para reivindicar a vuestra provincia, ¿cuál es la opinión?

Un abrazo

Edgardo Schapachnik

ELECTROCARDIOGRAMA

HOSPITAL EMILIO CIVIT

Conf. N° 11

CASO N° 6567

FECHA 16 Noviembre 1936

PACIENTE Isidor Domínguez Bains

ENVIADO POR Dr. Perinetti

maledado ++++  
Wasser + + + +  
Kahn + + + +  
meunier ++

Standardización



madre fallecida por su wife  
breis nodular duro

1/10 de segundo

1/5 y 1/25 de segundo

milímetros

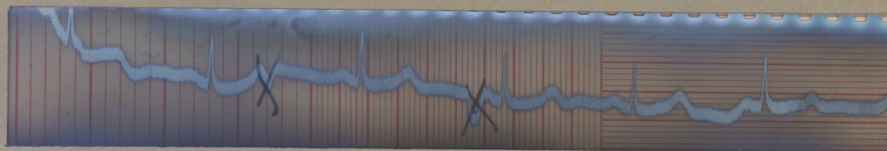
Medidas

PR = 0"16


QRS = 0"08

QT = 0"44

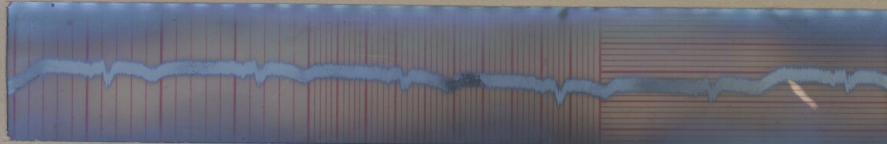
QTc = 1" a  
1"04.



Primera derivación - (entre brazo derecho é izquierdo)



Segunda derivación - (entre brazo derecho y pierna izquierda)



Tercera derivación - (entre brazo izquierdo y pierna derecha)

Conclusiones

- a) Bradicardia sinusal con arritmia respiratoria: frc = 59x1
- b) Conduccion A-V: bien
- c) Hay ligeros trastornos en la Conduccion ventriculo-ventricular
- d) Ligera desviacion del eje electrico hacia la izquierda.

FRECUENCIA

EDAD 28 años

DIAGNOSTICO

*[Handwritten signature]*

## OPINIONES DE COLEGAS

Querido Edgardo, el médico enviante del paciente era un conocido, creo cirujano, dedicado a toda la parte de tiroides,

iiii**1936**!!!!, parece que el paciente además de un bocio nodular, era chagásico, seguramente hipotiroideo y las otras 3 reacciones no las conozco o no las recuerdo y no sé a qué se refieren, esta buenísimo cómo explican las derivaciones, el ECG sin filtro y el papel quemadísimo, ¿ahora porque hay X en 2 ondas? la "tercera derivación" parece más una avR que una DIII, ¿tendrá alternancia eléctrica? por derrame pericárdico por el hipotiroidismo? mas no veo pero soy medio ciego, Edgard,

Un abrazo

Francisco (Pancho) Femenia

Edgardo y Pancho:

No veo nada, no sé si es por el sol que tengo a la espalda y me refleja, o porque el trazado es muy antiguo. De todos modos resaltar que las ondas tachadas parecen P de otra polaridad, una no conducida y la otra con conducción, tal vez extrasístoles de algún foco auricular. No creo que se traten de escapes por la frecuencia.

No sé por que lo habrán derivado, pero al menos el que lo hizo miró el ECG, midió los segmentos, arriesgó una frecuencia. Elementos que hoy día echo en falta cuando me derivan a un paciente visto por atención primaria sin electro, o con electro y sin diagnóstico.

Lo único para criticar es la inscripción manuscrita de "madre fallecida de presíncope". (¡Qué duro en los conceptos, qué estricto, ya que como bien habrá pensado el síncope requiere "restitución ad integrum" y se ve que la pobre sra no la tuvo.)

Un saludo y ya nos dirás algo de todo esto

Diego Fdez

Querido Edgardo: este ECG está hecho con una fotografía revelada. En esa época se hacían sólo esas derivaciones bipolares.

El pedido lo hace un famoso endocrinólogo y cirujano mendocino. Está hecho a un standart y parece que las derivaciones no se llamaban D1 D2 D3. Wasserman y Khan eran las pruebas para sífilis. Tiene además de lo bien informado a mano por el cardiólogo de la época parece una SVI. Me acuerdo porque soy más viejo que Pancho. De todas maneras NUNCA hice un trazado con este aparato, por las dudas Adrián.

Un abrazo

Emilio Marigliano

---

Queridos amigos:

¡Este ECG es una pieza de colección, que tiene un increíble valor histórico!

Quise hacer una broma a los colegas mendocinos, ya que el paciente lo era de un querido Hospital de nuestra Provincia de Mendoza. No pude suprimir la fecha en el original, para no alterarlo y ya con ello les di una

orientación, aunque también los sagaces colegas vieron en la calidad, un viejo trazado en un equipo de inscripción eléctrica..

El valor de este ECG también y **SOBRE TODO** está en las anotaciones y en la misma letra y firma de quién escribe el informe.

Vuelvan a ver la firma del "cardiólogo" (que no era tal)

**La letra y la firma pertenecen a SALVADOR MAZZA.**

Estamos haciendo una recopilación histórica de la obra de Mazza, sus cartas personales, fotos, recortes de los diarios de la época y aparecen cosas emocionantes, como lo es para mí esta pieza monumental que quise compartir con Ustedes.

Un abrazo

Edgardo Schapachnik

---

Schapo:

¡Gracias por esta maravilla!

Habla de tu forma de ser, tu sentimiento frente a este trazado. Creo que a muchos nos emociona mucho más esto

que la Mona Lisa (lo digo sin ironía)

Un abrazo

Benjamín Elenwajg